LEHMANNS MEDICIN.

HAND-ATLANTEN

BAND VIII.

FRACTUREN UND LUXATIONEN

VON

K. HELFERICH.

MÜNCHEN
VERLAG VON J. F. LEHMANN

F2c5

Verlag von J. F. LEHMANN in MÜNCHEN.

Lehmann's medicin. Handatlanten.

Bisher erschienen:

Bd. I. **Atlas der Geburtshilfe. I. Der Geburtsakt.** 98 farbige Tafeln mit kurzem erläuterndem Text von Dr. O. Schaeffer, s. Z. Assistent an der kgl. Frauenklinik München. Preis eleg. geb. *M.* 4.—

UNIVERSITY COLLEGE, BRISTOL.

Medical Library.

November 29th 1894

Store 574804

in Zürich. Preis eleg. geb. *M.* 10.—

Bd. VIII. **Atlas und Grundriss der traumatischen Fracturen und Luxationen.** Von Prof. Dr. H. Helferich in Greifswald. Mit 166 farbigen Bildern nach Originalzeichnungen von Dr. Trumpp. Preis eleg. geb. *M.* 8 —

SHELF
D.A.

J. FAWN & SON,
Booksellers & Stationers,
Queen's Road,
BRISTOL.

Lehmann's medicin. Handatlanten.

Im Jahre 1895 kommen zur Ausgabe:

Bd. III. **Atlas und Grundriss der Gynäkologie.** In circa 150 farbigen Abbildungen. Von Dr. O. Schäffer.
Preis eleg. geb. circa *M.* **8.—.**

Bd. IX. **Atlas des gesunden und kranken Nervensystems** nebst Abriss der Anatomie, Pathologie und Therapie desselben. Mit zahlreichen naturgetreuen Abbildungen von Serienschnitten zur Darstellung des Faserverlaufes, Schemata und Photographien aller wichtigen Krankheitsprocesse Von Dr. Chr. Jacob, s. Z. I. Assistent der med. Klinik in Erlangen. Preis eleg. geb. circa *M.* **10.—.**

Bd. X. **Atlas und Grundriss der patholog. Anatomie.** In circa 100 farbigen Tafeln. Von Prof. Dr. Bollinger.
Preis elegant gebunden *M.* **12.—.**

Bd. XI. **Atlas und Grundriss der Klin. Microscopie.** 80 Tafeln.
Preis elegant gebunden circa *M.* **7.—.**

Bd. XII. **Atlas und Grundriss der allgemeinen Chirurgie** von Privatdozent Dr. A. Hoffa in Würzburg. In circa 200 Abbildungen. Preis eleg. geb. circa *M.* **10.—.**

Bd. XIII. **Atlas und Grundriss der Bacteriologie und Infectionskrankheiten.** In 60 Tafeln. Preis eleg. geb. ca. *M.* **10.—.**

Bd. XIV. **Atlas und Grundriss der Anatomie.** In 100 farbigen Tafeln. Preis eleg. geb. *M.* **10.—.**

Bd. XV. **Atlas der Kehlkopfkrankheiten.** In 40 farbig. Tafeln.
Preis eleg. geb. circa *M.* **6.—.**

Bd. XVI. **Atlas und Gundriss der gerichtlichen Medicin.** In circa 50 Abbildungen. Preis eleg. geb. circa *M.* **7.—.**

Verlag von J. F. LEHMANN in MÜNCHEN.

Cursus der topographischen Anatomie

von

Dr. N. Rüdinger, o. ö. Professor an der Universität München.

Dritte stark vermehrte Auflage.

Mit 85 zum Theil mit Farben ausgeführten Abbildungen.

Preis brochirt Mk. 9.—, gebunden Mk. 10.—.

Urtheile der Presse:

Internat. klin. Rundschau 1894 Nr. 27.

Innerhalb von 3 Jahren ist die III. Auflage von Rüdinger's bekanntem Werke nothwendig geworden, trotz der so beträchtlichen Zahl schon lange existirender, dasselbe Thema behandelnder Bücher. Dieser grosse Erfolg ist allerdings sehr begreiflich, wenn man die Vorzüge des vorliegenden Werkes in's Auge fasst. Als den Hauptvorzug möchten wir die grosse Zahl vortrefflicher Abbildungen bezeichnen, die zwischen allzu schroffer Schematisirung einerseits und der sclavischen Nachbildung der Modelle andererseits die richtige Mitte halten. Dabei ist die Ausführung der Illustrationen eine vortreffliche. Der Text behandelt den Stoff ohne Weitschweifigkeit, jedoch stets klar und in flüssiger Diction. Die Eintheilung der Materie ist so getroffen, dass zuerst die Anatomie der Extremitäten, dann die des Kopfes, Halses der Brust-, Bauch- und endlich der Beckenhöhle abgehandelt wird. Kein Zweifel, dass das trefflich ausgestattete Buch auch weiterhin seinen Freundekreis vergrössern wird. *S.*

Wiener medicin. Blätter 1894 Nr. 28.

Im Verlaufe eines kurzen Zeitraumes hat das Buch des berühmten anatomischen Lehrers der Münchener Hochschule eine dritte Auflage erlebt, ein Beweis der raschen Verbreitung, die dasselbe wegen seiner trefflichen Anordnung, der klaren Erörterung des umfangreichen Stoffes und der ausgezeichneten bildlichen Darstellungen, die demselben beigegeben sind und die durch die Ausführung in Farben die Anschaulichkeit wesentlich erhöhen, allgemein gefunden hat. Die Ausstattung des ungemein übersichtlichen Buches seitens der Verlagshandlung ist eine sehr lobenswerte und dürfte mit dazu beitragen, das Werk zu einem unentbehrlichen Hilfsmittel für das anatomische Lernen zu machen.

—f—.

ATLAS

UND

GRUNDRISS

DER TRAUMATISCHEN

FRACTUREN UND LUXATIONEN

VON

PROF. DR. H. HELFERICH

IN GREIFSWALD.

MIT 166 ABBILDUNGEN NACH ORIGINALZEICHNUNGEN

VON DR. JOS. TRUMPP.

MÜNCHEN 1895.

VERLAG VON J. F. LEHMANN.

VERTRETUNG FÜR DIE SCHWEIZ: E. SPEIDEL IN ZÜRICH.

Das Recht der Uebersetzung bleibt vorbehalten.

UNIVERSITY
OF BRISTOL
MEDICINE

Lithographie u. lithographischer Druck von *Fr. Reichhold*,
Satz und Druck von *Dr. Wolf & Sohn*,
Papier von *O. Heck*,
Einbände von *L. Beer*,
sämtlich in München.

Vorwort.

Der vorliegende Atlas und Grundriss soll den Studirenden die Einführung in das wichtige Gebiet der Lehre von den Fracturen und Luxationen erleichtern und Aerzten in der Praxis ein brauchbarer Ratgeber sein. Es war mein Bestreben, etwas praktisch Nützliches zu geben und zugleich das Verständnis für die einschlägigen Fragen, namentlich in anatomischer Hinsicht, zu fördern.

Den äusseren Anstoss gab Herr Buchhändler J. F. Lehmann, und ich ging auf seinen Vorschlag gern ein. Einmal freute ich mich, die im Laufe der Jahre gesammelten Präparate und Zeichnungen bei dieser Gelegenheit zu verwenden; dann war es mir erwünscht, zur allgemeineren Verbreitung nützlicher Kenntnisse mitzuhelfen auf einem Gebiet, auf welchem viel geschadet werden kann, und welches gerade jetzt in Folge neuer socialer Einrichtungen für die Gesamtheit der Aerzte von grosser Wichtigkeit ist.

Es mag ausdrücklich hervorgehoben werden, dass durch dieses Buch in keiner Weise ein Ersatz für Studien in der Klinik oder in Specialcursen gegeben werden soll, sondern nur eine Ergänzung, welche sich an die Demonstrationen und Erklärungen des Lehrers anschliessen muss.

Der Atlas bietet mit sehr wenigen Ausnahmen nur Originalzeichnungen nach Präparaten, welche zum Theil frisch hergestellt wurden. Ich war bestrebt, den gegebenen Raum möglichst auszunützen und Abbildungen zu liefern, welche in theoretischer wie practischer Hinsicht als charakteristisch und lehrreich gelten können. Von Herrn Dr. J. Trumpp, welcher die künstlerische Herstellung der Originalzeichnungen übernahm, bin ich dabei auf's Beste unterstützt worden.

Die Präparate wurden zum Theil künstlich hergestellt und präpariert, wie ich es seit Jahren bei Gelegenheit des Operationscurses an der Leiche für eine grosse Zahl wichtiger Verletzungen zu thun pflege. Manche Abbildungen zeigen Präparate, welche ich als Assistent von Herrn Geheimrat Thiersch an der Leipziger Klinik, dann in München und hier beobachtet habe; andere wurden mir seiner Zeit von Herrn Professor Bollinger und jetzt von meinem Kollegen Herrn Professor Grawitz aus den pathologisch-anatomischen Sammlungen in München und Greifswald in dankenswertester Weise zur Verfügung gestellt.

Da die den Tafeln gegenübergedruckte Erklärung mir nicht genügend erschien, entstand der „Grundriss“, welcher in einzelnen Abteilungen jedem Abschnitt des Atlas beigefügt ist. Das häufig vorkommende, praktisch Wichtige ist ausführlicher, das Seltenere nur ganz kurz behandelt.

Möge das Buch einigen Nutzen stiften!

Greifswald, im October 1894.

Dr. Helferich.

Inhaltsverzeichnis.

Seite

I. **Fracturen.** *Allgemeines über deren Entstehung, Symptome (Dislocation) und Heilung.* Tafel 1—6.

Allgemeines über Fracturen 1
Die Erscheinungen eines frischen Knochenbruches 5
Die Untersuchung der Fractur 8
Verlauf und Heilungsvorgang der Knochenbrüche 9
Ueble Vorkommnisse bei Knochenbrüchen . . 11
Therapie der Knochenbrüche 15
Allgemeines über Luxationen 20

II. **Fracturen des Schädels.** Tafel 7—12.

Fracturen des Schädels 26

III. **Fracturen und Luxationen des Unterkiefers, des Thorax und der Wirbelsäule.** Tafel 13—18.

Fracturen der Gesichtsknochen 34
Luxationen des Unterkiefers 35
Fracturen der Wirbelsäule 36
Luxationen der Wirbelsäule 40
Fracturen der Rippen 41
Fracturen des Brustbeines 42

IV. **Fracturen und Luxationen der oberen Extremität.** Tafel 19—44.

Fracturen und Luxationen der oberen Extremität 43
1. Schlüsselbein-Fracturen 43
Luxationen des Schlüsselbeins 47
2. Schulterblatt 48
3. Schultergelenk 49
a) Luxationen humeri, nach vorn 50
1) Extension am leicht abducierten Arm . 56
2) Rotationsverfahren nach Kocher . . . 56
b) „ „ „ unten 56
c) „ „ „ hinten 56

Seite

4. Oberarm 57
A. Fracturen am oberen Ende 57
a) Fractur des collum anatomicum . . 57
b) Fractur am collum chirurgicum . . 57
c) Fractur der Tubercula 59
d) Traumatische Epiphysentrennung . . . 59
B. Fracturen der Humerusdiaphyse 60
C. Fracturen am untern Ende des Humerus . 63
a) Der supracondyläre und der T bruch . 63
b) Brüche der Epicondylen 64
c) Schrägbrüche des Gelenkkörpers . . . 64
5. Ellenbogengelenk 65
a) Luxatio antibrachii posterior 66
b) Luxatio antibrachii lateralis 68
c) Luxatio antibrachii anterior 69
d) Luxatio antibrachii divergens 70
e) Isolirte Luxation der Ulna 70
f) Isolirte Luxation des Radius 71
6. Vorderarm 72
A. Fractur beider Vorderarmknochen . . . 72
B. Brüche der Ulna 75
a) Fractura olecrani 75
b) Fractur des Processus coronoideus . . 77
c) Fractur der Ulna im oberen Drittel mit Luxation des Capitulum radii 77
d) Fractur der Ulnadiaphyse 79
e) Fractur des Processus styloideus der Ulna 79
C. Brüche des Radius 80
a) Fractur des Radiusköpfchens . . . 80
b) Fractur der Radiusdiaphyse 81
c) Fractur der unteren Radiusdiaphyse . . 81
D. Luxation im unteren Radio-ulnargelenk . 86
7. Handgelenk 86
8. Hand und Finger 87
A. Fracturen 87
B. Luxationen 88

V. **Fracturen und Luxationen der unteren Extremität.** Tafel 45—64 92

1. Becken 92
2. Hüftgelenk 95
A. Luxation nach hinten. L. postica s. retrocotyloidea 95

Seite

B. Luxation nach vorn. L. antica s praecotyloidea 99
C. Seltene Luxationen im Hüftgelenk . . 100

3. Oberschenkel 101
A. Fracturen am oberen Femurende . . . 101
a) Der Schenkelbruch 101
b) Isolierte Fractur des Trochanter major 105
B. Fracturen der Femurdiaphyse 106
C. Frakturen am unteren Femurende . . . 109

4. Kniegelenk 110
A. Luxationen im Kniegelenk 110
B. Luxationen der Patella. 111
C. Fracturen der Patella 112

5. Unterschenkel 115
A. Die Fractur beider Knochen im Bereich der Diaphyse. 115
B. Isolierte Fractur der Tibia 117
a) Fractur der Tibia an ihrem oberen Ende. 117
b) Traumatische Epiphysenlösung . . . 117
c) Abriss der Tuberositas tibiae 118
d) Fractur des Tibiaschaftes 118
C. Isolierte Fractur der Fibula 119
D. Fracturen am untern Ende beider Knochen 119
a) Der typ. Knöchelbruch 119
b) Andere Knöchelbrüche 122
c) Epiphysenlösung am untern Ende der Unterschenkelknochen 123
d) Supramalleolare Fractur beider Unterschenkelknochen 123

6. Fussgelenk 123
a) Luxationen im Talocrural-Gelenk . . 124
b) Luxationen im Talotarsalgelenk . . . 124
c) Isolierte Luxatio tali 124

7. Der Fuss 125
A. Fractur der Fusswurzelknochen 125
a) Fractur des Talus 125
b) Fractur des Calcaneus 125
c) Fractur der übrigen Knochen . . . 126
B. Luxationen 126
a) Luxation der Fusswurzelknochen . . 126
b) Luxation der Metatarsalknochen . . . 126
c) Luxation der Zehen 126

Verzeichniss der Abbildungen.

Tafel I *Biegungsbrüche.* Fig. 1 a u. b. Tibia und Fibula der linken unteren Extremität mit Biegungsbrüchen.

Fig. 2. Künstlich erzeugter Biegungsbruch der Fibula.

„ **II** *Torsionsbrüche.* Fig. 1, Torsionsbruch des Femurschaftes in seiner oberen Hälfte.

Fig. 2. Künstlich erzeugter Torsionsbruch des Femur.

„ **III.** *Bruchformen durch Riss und Compression. Zertrümmerung durch Maschinen-Gewalt.* Fig. 1. Exquisite Rissfractur. Das Handende von Radius und Ulna eines Erwachsenen.

Fig. 2. Oberes Humerusende mit geheilter Compressionsfractur.

Fig. 3. Zertrümmerung der Vorderarmknochen an ihrem Handende durch schwere Maschinengewalt.

„ **IV.** *Schussfracturen.* Fig. 1. Femur mit schwerem Splitterbruch durch Schussverletzung mit dem deutschen Armeegewehr 88 auf 600 Meter Entfernung.

Fig. 2 a u. b. Lochschuss des Humerus an seinem oberen Ende, hergestellt mit dem Gewehr 88 auf 1500 Meter Entfernung.

„ **V.** *Dislocation der Bruchstücke.* Fig. 1 u. 2. Femurfractur mit Dislocation geheilt.

„ **VI.** *Heilungsvorgang bei Knochenbrüchen, Callusbildung.* Fig. 1. Durchschnitt eines Oberarmes mit multipler Bruchverletzung und reichlicher Callusbildung am Schaft.

Fig. 2. Durchschnitt eines Oberarmes mit winkelig geheilter Fractur.

Fig. 3. Rippenbruch ohne Dislocation mit reichlichem äusserem Callus.

Fig. 4. Tibiafractur mit Dislocation geheilt.

„ **VII.** *Schussverletzung des Schädels auf 200 Meter.* Fig. 1. Einschussöffnung

Fig. 2. Ausschussöffnung.

„ **VIII.** *Fracturen des Schädeldaches.* Fig. 1. Schussverletzung, von aussen und von innen, künstlich.

Fig. 2. Schwache Schusswirkung (künstlich.)

Fig. 3. Alte Fractur des Schädeldaches, mit Depression der Bruchstücke und Verdickung des Knochens an der Bruchstelle geheilt.

Fig. 4. Schädeldach mit Fissur im linken Scheitelbein und Diastase der rechtsseitigen Hälfte der Lambdanaht.

Tafel IX. *Schädelbruch mit Zerreissung der Arteria meningea.* Fig. 1. Ansicht der Bruchlinie.

Fig. 2. Ansicht der Stelle des Blutergusses.

„ **X.** *Fractur der Schädelbasis durch Compression.* Fig. 1. Schädelbasisbruch in querer Richtung.

Fig. 2. Fractur der Schädelbasis durch Compression des Schädels in der Längsrichtung.

„ **XI.** *Fractur der Schädelbasis durch Unterkiefer und Wirbel.* Fig. 1. Durchschnitt durch die Schädelbasis und das linksseitige Kiefergelenk in sagittaler Richtung (normal).

Fig. 2. Fractur der Schädelbasis durch den Druck der nachrückenden Wirbelsäule.

„ **XII.** *Fractur der Schädelbasis durch Verletzung der Nasengegend.* Fig 1 u. 2. Durchschnitt und Vorderansicht eines Schädels, bei welchem durch Druckverletzung auf die Nasen- und Oberkiefergegend eine Fractur der Schädelbasis zu Stande gekommen ist.

„ **XIII.** *Luxation des Unterkiefers nach vorn.* Fig. 1. Doppelseitige Luxationen des Unterkiefers, an der Leiche künstlich hergestellt und präparirt.

Fig. 2 u. 3. Unterkiefergelenk im normalen Zustande.

„ **XIV.** *Fracturen des Unterkiefers.* Fig. 1. Frischer Knochenbruch im Körper des Unterkiefers.

Fig. 2 a u. b. Fractur des Gelenkfortsatzes des Unterkiefers.

Fig. 3. Fractur schräg durch den Körper des Unterkiefers und an beiden Gelenkfortsätzen.

Fig. 4 u. 4 a. Hammond's Drahtschiene für Unterkieferbrüche.

„ **XV.** *Fracturen der Rippen und des Brustbeines.* Fig. 1. Vier Rippen mit alter geheilter Fractur an dreien derselben.

Fig. 2. Fractura sterni.

Fig. 3. Mit Dislocation geheilte Diastase zwischen Manubrium und Corpus sterni.

„ **XVI.** *Luxation der Halswirbelsäule.* Fig. 1 a u. b. Einseitige Luxation der Halswirbelsäule.

Fig. 2 a u. b. Doppelseitige (Beugungs)-Luxation der Halswirbelsäule.

„ **XVII** *Fractur der Halswirbelgegend.* Fractur der Halswirbelsäule im Bereiche des 6. u. 7. Wirbelkörpers.

„ **XVIII.** *Fracturen der Wirbel. Traumatische Kyphose.* Fig. 1. Fractur des V. Halswirbels.

Fig. 2. Fractur eines Processus spinosus.

Fig. 3. Winkelige Kyphose durch Wirbelfractur.

Fig. 4. Gypscorset bei derselben.

Tafel XIX. *Luxatio humeri subcoracoidea von aussen betrachtet.*

„ XX. *Dieselbe, nach Freilegung der Musculatur.*

„ XXI. *Dieselbe, nach Freilegung des Caput humeri.*

„ XXII. *Dieselbe, Reposition*

Fig. 1. Adduction des Oberarmes.

Fig. 2. Rotation desselben nach aussen.

Fig. 3. Elevation desselben nach vorn.

Fig. 4. Rotation desselben nach einwärts.

„ XXIII. *Veraltete Luxatio subcoracoidea; Bildung einer neuen Pfanne an der Scapula und Usur des Caput humeri.* Fig. 1. Humerus und Scapula in der Luxationsstellung von vorne betrachtet.

Fig. 2. Dieselben Knochen, nach Entfernung und Drehung des Humerus um 180°.

„ XXIV. *Fracturen des Schulterblattes.* Fig 1. Fractura colli scapulae.

Fig. 2. Dieselbe, mit zwei Bruchlinien.

Fig. 3. Geheilte durch Callus verbundene Bruchlinien des Schulterblattes.

„ XXV. *Luxationen der Clavicula.* Fig. 1. Luxation des acromialen Endes der Clavicula nach oben.

Fig. 2. Lage des Acromion bei derselben.

Fig. 3. Luxation des sternalen Endes der Clavicula nach vorn.

„ XXVI. *Fractura claviculae mit typischer Verschiebung der Fragmente und typisch veränderter Haltung des Armes.*

„ XXVII. *Traumatische Epiphysentrennung am oberen Humerusende.* Fig. 1. Die Verletzung selbst.

Fig. 2. Consecutive Wachstumstörung in Folge derselben.

„ XXVIII. *Fracturen am oberen Humerusende.* Fig. 1. Verlauf der Epiphysenlinie am normalen Knochendurchschnitt.

Fig. 2. Epiphysentrennung am oberen Humerusende von der Seite und rückwärts betrachtet.

Fig. 3. Eingezeichnete Bruchlinien im anatomischen und chirurgischen Hals des Humerus.

Fig. 4. Alter, mit schwerer Dislocation geheilter Bruch am oberen Humerusschaft.

„ XXIX. *Fracturen des Humerus in der Mitte* Fig. 1. Anatomisches Präparat zur Darstellung der Lage des Nervus radialis zum Knochen.

Fig. 2 u. 3. Geheilte Fracturen des Humerusschaftes mit einiger Dislocation der Fragmente.

„ XXX. *Fracturen am unteren Humerusende.* Fig. 1 a und b. Partielle Ablösung der unteren Epiphyse des Humerus.

Fig. 2. Längsbruch des Humerus bis in das Ellbogengelenk.

Fig. 3. Absprengung der Eminentia capitata und des Epicondylus externus.

Fig. 4. Typischer Querbruch des Humerus.

Tafel XXXI. *Fracturen am unteren Humerusende und am Capitulum radii.* Fig. 1 und 2 zeigen die Epiphysenlinie am unteren Humerusende. Knochenpraeparate.

Fig. 3. Fractur am unteren Humerusende oberhalb der Epicondylen mit typischer Dislocation.

Fig. 4a und b. Alte, geheilte Fractur des Capitulum radii.

„ **XXXII.** *Deformität des Armes nach Gelenkbruch am unteren Humerusende.* Fig. 1 und 2. Alter Schrägbruch am unteren Humerusende mit Entstehung eines Cubitus valgus (Knochenpräparat).

Fig. 2. Derselbe Zustand am Lebenden

„ **XXXIII.** *Luxation des Vorderarmes nach aussen mit Abriss des Epicondylus internus.*

„ **XXXIV.** *Luxation des Vorderarmes nach hinten.*

„ **XXXV.** *Reposition der Luxatio antibrachii posterior durch Ueberstreckung und Zug.*

„ **XXXVI.** *Isolierte Luxation des Capitulum radii bei Fractur der Ulna im oberen Drittel mit starker Dislocation der Fragmente.* Fig. 1. Feinere anatomische Details bei künstlich hergestelltem Präparat.

„ **XXXVII.** *Fractur des Olecranon und des Processus coronoideus.* Fig 1. Fractura olecrani.

Fig. 2. Aelteres Knochenpräparat einer Fract. olecrani.

Fig. 3. Absprengung des Processus coronoideus.

„ **XXXVIII** *Fracturen des Vorderarmes in der Mitte.* Fig. 1 Ungünstige Stellung der Fragmente bei Fractura antibrachii.

Fig. 2. Aehnliche ungünstige Winkelstellung, Radius schon knöchern verheilt.

Fig. 3. Nearthrose zwischen Radius und Ulna an der Bruchstelle.

„ **XXXIX.** *Fractur des Radius. Untere Epiphysenlinie der Vorderarmknochen.* Fig. 1. Isolierte Fractur des Radius, oberhalb seiner Mitte und die Einwirkung des Biceps auf die Stellung des oberen Bruchstückes.

Fig. 2. Epiphysenlinien am unteren Ende von Radius und Ulna nach einem getrockneten Präparat.

„ **XL.** *Typische Fractur der unteren Radiusepiphyse.* Fig 1a. Normaler Unterarm. Fig. 1b. Unterarm bei typischer Radiusfractur.

Fig. 2. Fractura radii, Abbruch eines Stückes der Gelenkfläche.

Fig. 3. Querbruch beider Vorderarmknochen.

„ **XLI.** *Typische Fractur der unteren Radiusepiphyse.*

Fig. 1. Typische Fractur der unteren Radius-epiphyse von der Seite betrachtet.

Fig. 2. Längsdurchschnitt durch den Unterarm bei dieser Fractur.

Tafel **XLII**. *Reposition und Verband bei der typischen Radiusfractur.* Fig. 1. Reposition des typischen Radiusepiphysenbruches.

Fig. 2. Anlegung einer Beely'schen Gypsschiene nach vollendeter Reposition.

Fig. 3. Darstellung des von Professor Roser angegebenen Verbandes.

„ **XLIII**. *Typische Luxation des Daumens.*

„ **XLIV**. *Falsches und richtiges Repositionsverfahren bei der typischen Daumenluxation.* Fig. 1. Falsches Repositionsverfahren bei der typischen Daumenluxation.

Fig. 2. Richtiges Repositionsverfahren bei derselben.

„ **XLV**. *Beckenbrüche. Ligamentum Bertini.* Fig. 1. Die Fracturlinien im vordern Umfange des Beckenringes.

Fig. 2. Beckenbruch durch die Pfanne bei einem 14 jährigen Knaben.

Fig. 3. Lig. ileo-femorale s. Bertini.

„ **XLVI**. *Luxation des Oberschenkels.*

Fig. 1. Luxatio femoris nach hinten.

Fig. 2. Luxatio femoris nach vorn.

„ **XLVII**. *Luxation des Oberschenkels* nach hinten, anatomisches Praeparat.

„ **XLVIII**. *Luxation des Oberschenkels* nach vorn, anatomisches Praeparat.

„ **XLIX**. *Extracapsuläre Fracturen des Schenkelhalses.*

Fig. 1 a u. b. Extracapsulärer Schenkelhalsbruch mit Einkeilung der Fragmente (Knochenpräparat).

Fig. 2 a und b. Geheilter extracapsulärer Schenkelhalsbruch.

„ **L**. *Intracapsuläre Schenkelhalsbrüche*

„ **LI**. *Typische Dislocation bei Fractur des Oberschenkels in der Mitte.* Fig. 1. Ungünstig geheilte Fractura femoris.

Fig. 2. Wirkung der Muskeln auf das obere Femur-Bruchstück.

„ **LII**. *Typische Dislocation der Bruchstücke bei supracondylärer Fractura femoris.*

„ **LIII**. *Verschiedene Fracturen des Oberschenkels.* Fig. 1. Sehr steil verlaufender Schrägbruch in der oberen Femurhälfte.

Fig. 2. Schrägbruch unterhalb der Mitte des Oberschenkels.

Fig. 3. Alte geheilte Fractur des Oberschenkels mit starker Verschiebung.

Fig. 4. Schrägbruch durch das untere Gelenkende des Oberschenkels.

„ **LIV**. *Verticale Extension bei den Oberschenkelbrüchen von Kindern.*

„ **LV**. *Fractur der Kniescheibe.* Fig. 1. Die Patella ist allein getrennt.

Fig. 2. Das bandartige, straffe Gewebe beiderseits neben der Patella ist auch durchtrennt.

Tafel **LVI.** *Fractur und Luxation der Kniescheibe.* Fig. 1. Alte, durch breite Bandmasse verheilte Patellarfractur.

Fig. 2. Bruchstücke durch eine kurze, breite Bandmasse verbunden.

Fig. 3. Bruchstücke durch eine sehr lange, dünne Bandmasse verbunden.

Fig. 4. Luxation der linken Patella nach aussen.

„ **LVII.** *Fracturen im und am Kniegelenk.* Fig. 1. Normaler Verlauf der Epiphysenlinien.

Fig. 2. Geheilter Sternbruch der Kniescheibe.

Fig. 3 a u. b. Compressionsbruch der Tibia an ihrem oberen Ende.

„ **LVIII.** *Deform geheilte Unterschenkelbrüche.* Fig. 1 u. 2. Typische Deformitäten nach Fracturen, welche unbedingt vermieden werden müssen.

„ **LIX.** Fig. 1 u. 2. Fractur der Tibia mit Luxation des Capitulum fibulae.

„ **LX.** *Fracturen des Unterschenkels.* Fig. 1. Geheilte Fractur der Unterschenkelknochen mit starker Verschiebung der Fragmente.

Fig. 2. Geheilte Fractur der Unterschenkelknochen mit geringer Verschiebung der Fragmente.

Fig. 3. Supramalleolarer Bruch beider Unterschenkelknochen mit starker Verschiebung geheilt.

Fig. 4. Frischer Torsionsbruch am unteren Ende der Tibia.

„ **LXI** *Typischer Malleolenbruch.*

„ **LXII.** *Typischer Malleolenbruch.*

„ **LXIII.** *Knöchelbrüche mit Verschiebung der Bruchstücke.*

Fig. 1. Traumatischer Pes valgus.

Fig. 2. Doppelseitiger, typischer Knöchelbruch mit Subluxation des Fusses nach hinten.

Fig. 3. Epiphysenlinien von Tibia und Fibula.

„ **LXIV.** *Luxation des Fusses im Talo-cruralgelenk.*

Fig. 1. nach hinten.

Fig. 2. nach vorn.

I.

FRACTUREN

Allgemeines über deren Entstehung,
Symptome (Dislocation) und Heilung.

Erklärung zu Tafel 1.

Biegungsbrüche.

Fig. 1. a. b. Tibia und Fibula der linken unteren Extremität eines 14jährigen Knaben (Wilhelm Kohn), welcher am 21. Nov. 1889 eine schwere Verletzung erlitt, indem er zwischen die Kammräder einer Dreschmaschine gerieth. Beide Knochen sind von aussen her gesehen, resp. gezeichnet. Die Fractur der Fibula ist am Präparat etwa 3 Finger breit höher als die der Tibia. Beide Knochen sind an der Bruchstelle nach hinten gebogen, so dass an der Vorderseite ein vorspringender, an der Hinterseite ein einspringender Winkel entsteht. Es ist an beiden Knochen *ein exquisiter Biegungsbruch.* Man erkennt deutlich, wie die Biegung zunächst eine Trennung der an der convexen Seite liegenden Theile veranlasst, und dann zur Aussprengung eines Keiles an der concaven Seite führt: dieser Keil ist an beiden Knochen nicht völlig losgetrennt. (Eigene Sammlung.)

Fig. 2. Künstlich erzeugter Biegungsbruch der Fibula. Das Präparat stammt von dem Unterschenkel einer Leiche, an welcher eine Fractur mittelst des *Rizzoli'schen Osteoclasten* herbeigeführt wurde. In gleicher Weise wirken andere Osteoclasten oder das einfache Abbrechen eines schwachen Knochens über der Tischkante. Immer entspricht die Basis des vollständig oder unvollständig ausgesprengten, manchmal auch nur in Fissuren angedeuteten Keiles der concaven Seite des gebogenen Knochens. (Eigene Sammlung.)

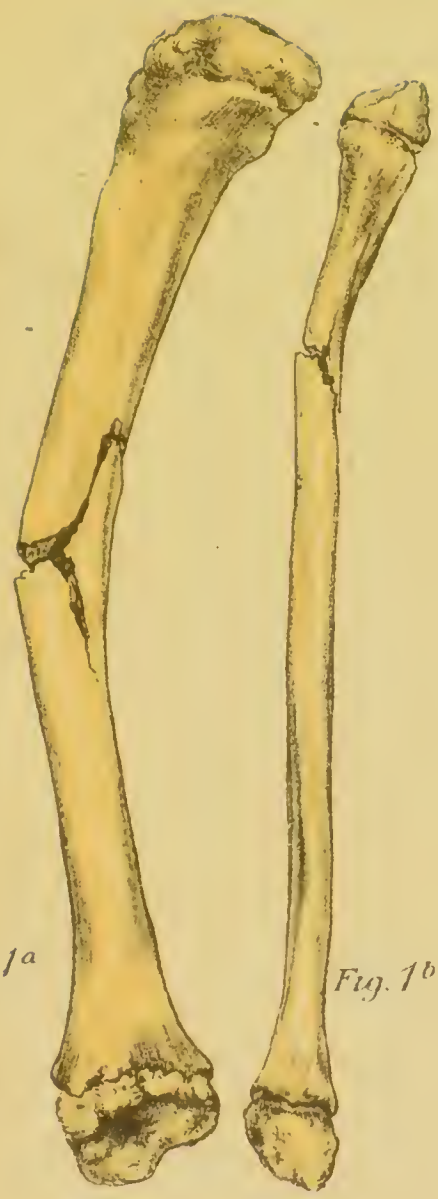

Fig. 1a

Fig. 1b

Fig 2

Lith Anst v F Reichhold, München

Fig. 1

Fig 2

Lith Anst v F Reichhold, München.

Erklärung zu Tafel 2.

Torsionsbrüche.

Fig. 1. Torsionsbruch des Femurschaftes in seiner oberen Hälfte, von einer 88 jährigen Frau (Anna Kainz) stammend. Man sieht den linken Oberschenkelknochen von vorn und erkennt die exquisite Spiralrichtung der Bruchlinie. Der Bruch entstand durch Drehung des Körpers bei fixirtem Fuss. — Eigene Beobachtung in der chirurg. Poliklinik zu München. (1884 No. 4359.)

Fig. 2. Künstlich erzeugter Torsionsbruch des Femur. Man sieht die von unten nach rechts oben aufsteigende Spirallinie und eine von dieser abzweigende fast senkrecht nach unten verlaufende Bruchspalte, deren unteres Ende mit dem untersten Theil der Spirallinie wieder zusammenfällt. Indem nahe dem oberen Ende der Spirallinie wiederum eine senkrechte Bruchspalte nach unten verläuft und die Spirallinie an einem abwärts gelegenen Punkte wieder trifft, ist ein ungefähr *rhombisches Bruchstück* ausgesprengt, welches für einen grossen Theil der Torsionsbrüche charakteristisch ist. Die kurzen Seiten dieses rhombischen Bruchstückes sind Abschnitte der Spirallinie des Torsionsbruches, die langen senkrechten Seiten umschliessen etwa ein Drittel des Femurumfanges.

Der Torsionsbruch kann künstlich an der Leiche erzeugt werden durch energische Torsion des gut fixirten Gliedabschnittes und einen kurzen Hammerschlag auf die erwünschte Bruchstelle. — (Eigene Sammlung.)

Erklärung zu Tafel 3.

Bruchformen durch Riss und Compression. Zertrümmerung durch Maschinen-Gewalt.

Fig. 1. Exquisite Rissfractur. Das Handende von Radius und Ulna eines Erwachsenen; die beiden Processus styloidei sind abgetrennt in einer zackigen Linie. Diese Knochentrennung ist offenbar das Product einer durch die Seitenbänder übertragenen plötzlichen Zugwirkung (Riss), die in diesem Falle bei einer Maschinenverletzung der Hand sich ereignete. Der Abriss des Proc. styloideus ulnae ist unvollständig. (Eigene Beobachtung.)

Fig. 2. Oberes Humerusende mit geheilter Compressionsfractur. Humeruskopf und oberes Schaftende sind stark dislocirt, aber trotzdem durch reichlichen Callus verbunden. Der letztere mit seinem sammtartigen, z. Th. bimssteinartigen Character ist auf der Abbildung ziemlich gut erkennbar. Das Bruchstück des Kopfes ist auch nicht normal, vielmehr noch von Bruchlinien am Collum anatomicum und innerhalb der Tubercula durchzogen, welche zur Deformirung beitragen und zugleich die Compressionswirkung erkennen lassen Das obere Schaftende ist nach vorn einwärts verschoben und gleichzeitig nach oben dislocirt. Die Fragmente sind durch spongiöse Callusmasse fixirt, das Gelenk war unbeweglich. (Eigene Sammlung.)

Fig. 3. Zertrümmerung der Vorderarmknochen an ihrem Handende durch schwere Maschinengewalt.

Der 50jährige Mann (Harloft) wurde am 21. Dezember 1891 verletzt, als er die Dampfmaschine bediente, dabei ausglitt und mit dem linken Arm in die „Trommel“ gerieth. Wegen der Zerquetschung der Weichtheile sofortige Amputation des Vorderarms. Heilung der Wunde und eines gleichzeitig vorhandenen complicirten Oberarmbruches. (Eigene Sammlung.)

Fig. 1

Fig 2

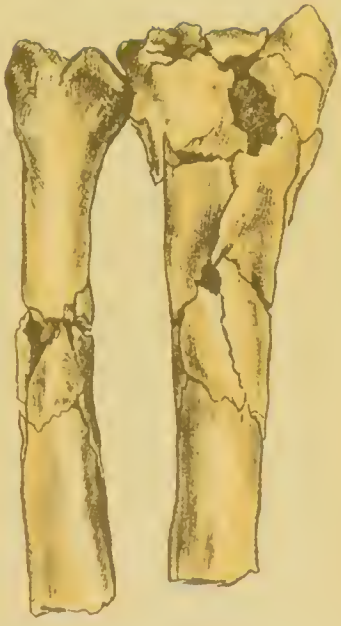

Fig 3

Lith Anst v F Reichhold, München

Fig. 2a

Fig. 2b

Fig. 1

Lith Anst v F Reichhold, München

Erklärung zu Tafel 4.

Schussfracturen.

Fig. 1. Femur mit schwerem Splitterbruch durch Schussverletzung mit dem deutschen Armeegewehr 88 auf 600 Meter Entfernung. Hier ist die Hinterseite des Femur abgebildet mit der Ausschusstelle und einer grossen Anzahl wieder gezusammengeleimter Bruchstücke. An der Vorderseite des Femur findet sich die etwas kleinere Einschussöffnung. Durch diese Zertrümmerung des Knochens und die gleichzeitig vorhandene Weichtheilverletzung wäre die Indication zur Amputation gegeben gewesen. (Eigene Sammlung.)

Fig. 2 a u. b Lochschuss des Humerus an seinem oberen Ende, hergestellt mit dem Gewehr 88 auf 1500 Meter Entfernung.

Weichtheile, Periost und Knochen zeigten sich an dem frischen Präparate glatt durchbohrt. Die unter *b* abgebildete Kugel war an der Vorderseite des Humerus eingedrungen, hatte den abgebildeten Lochschuss erzeugt und war hinten unter der Haut stecken geblieben (Fig. 2 *b*).

Am macerirten Präparat findet sich eine vom Einschuss beginnende nach aussen oben durch die Tubercula und dann fast ganz um das Collum anatomicum verlaufende Fissur. Die Ausschussöffnung an der Hinterseite des Humerus ist etwas grösser als der Einschuss, aber doch von rundlicher Form. (Eigene Sammlung.)

Erklärung zu Tafel 5.

Dislocation der Bruchstücke.

Fig. 1 und 2 zeigen dasselbe Präparat von geheilter *Femurfractur* von verschiedenen Seiten. Dasselbe ist ein gutes Object zur Demonstration der Dislocationsformen, welche sich an diesem *einen* Präparat sämmtlich vereinigt finden.

Die Bruchstücke sind

a) seitlich verschoben, so dass ihre Enden nicht einander gegenüber stehen, sondern völlig neben einander, d. i. *dislocatio ad latus.*

b) Diese seitlich verschobenen Bruchstücke sind neben einander in der Längsrichtung verschoben, so dass der ganze Knochen wesentlich kürzer wird. d. i. *dislocatio ad longitudinem cum contractione.*

c) Die Bruchstücke stehen nun aber nicht so neben einander, dass ihre Längsachsen parallele Linien beschreiben, sondern die Achsenrichtung des einen Bruchstückes steht winkelig zu der des andern, die Bruchstücke sind winkelig verheilt — *dislocatio ad axin.*

d) Endlich hat bei dieser mehrfachen Verschiebung auch eine Drehung des einen Bruchstückes um seine Längsaxe stattgefunden. Fig. 1 zeigt das obere Bruchstück genau von vorn, das untere ist also stark einwärts gedreht, d. i. *dislocatio ad peripheriam.*

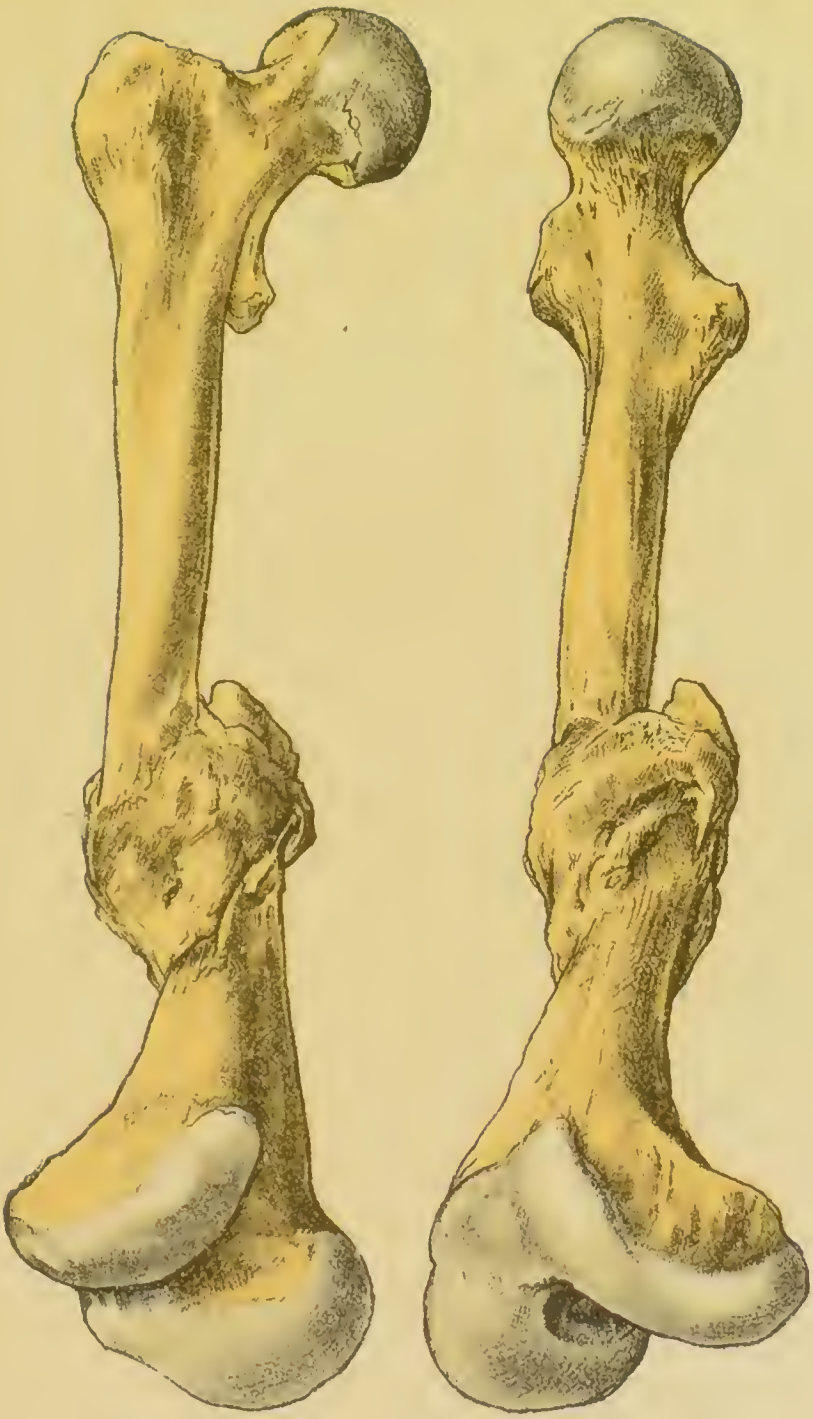

Fig 1

Fig 2

Lith. Anst. v. F. Reichhold München

Fig. 1

Fig. 2

Fig 3

Fig. 4

Lith Anst v F Reichhold, München

Erklärung zu Tafel 6.

Heilungsvorgang bei Knochenbrüchen, Callusbildung.

Fig. 1. Durchschnitt eines Oberarmes mit multipler Bruchverletzung und reichlicher Callusbildung am Schaft. Man erkennt zunächst eine geheilte *Compressionsfractur* am oberen Ende des Knochens, mit *Einkeilung* des Schaftes in der Spongiosa des Kopfes; dann, an der Innenseite des Knochens durch die ineinander übergehende Callusmasse damit verbunden, einen *Querbruch des Schaftes.* Hier ist die weisse Compacta des Knochens gut zu unterscheiden von der spongiösen Callusmasse: an der Bruchstelle selbst ist die Compacta durch Resorptions-Vorgänge verdünnt, am oberen Bruchstück die Markhöhle durch spongiösen Callus abgeschlossen; ein Bruchstück der Compacta an der Innenseite des Knochens (oben) hat seinen compacten Character schon verloren, sieht mehr wie spongiöser Knochen aus. — Wenn auch an der Bruchstelle pathologische Vorgänge mitspielten, sind die characteristischen Verhältnisse der Fracturheilung doch recht deutlich zu erkennen. (Eigene Beobachtung.)

Fig 2. Durchschnitt eines Oberarmes mit winkelig geheilter Fractur. Man erkennt die spongiös veränderten Bruchenden der compacten Knochenrinde, den noch die Markhöhle abschliessenden Callusrest und die reichliche Callusmasse in dem durch die Dislocatio ad axin gebildeten offenen Winkel (concave Seite) der Bruchstücke. — Dasselbe Präparat ist (nicht im Durchschnitt) in Fig. 3 auf Tafel 29 abgebildet. (Eigene Sammlung.)

Fig. 3. Rippenbruch ohne Dislocation mit reichlichem äusseren Callus.

Fig. 4. Tibiafractur mit Dislocation geheilt; Callus sehr compact geworden; die Markhöhle z. Th. wieder hergestellt. (Fig. 3 und 4 nach Präp. aus der pathol.-anat. Sammlung in Greifswald.)

Allgemeines über Fracturen.

Wenn von Knochenbrüchen die Rede ist, so hat man vor allem diejenigen, welche durch eine äussere Gewalt entstanden sind (traumatische Fracturen) zu unterscheiden von jenen, welche ohne äussere Gewalt oder durch einen so geringen Grad einer solchen, dass er nicht hinreichen würde, einen gesunden Knochen zu brechen, zu Stande gekommen sind (Spontanfracturen.)

Die Spontanfracturen sind die Folge von Knochenbrüchigkeit, welche in der Regel durch Tumoren (Sarcome, metastatische Carcinome, Echinococcuscysten etc.), und entzündliche Erkrankungen des Knochens (Osteomyelitische Necrose ohne genügende Ladenbildung, Knochenabscess, tuberculöse Caries, Syphilis, Rhachitis, Osteomalacie etc. bedingt ist. Diese Spontanfracturen gehören nicht in den Rahmen der folgenden Auseinanersetzungen.

Im folgenden handelt es sich nur um die traumatischen Fracturen gesunder Knochen.

Man unterscheidet complicirte Knochenbrüche und nicht complicirte, resp. einfache oder subcutane. Die Complication besteht in einer gleichzeitigen Verletzung der Haut und der Weichtheile an der Bruchstelle des Knochens. In der Regel ist dadurch die Bruchstelle selbst offen gelegt und der Schädlichkeit der von aussen einwirkenden Infectionserreger ausgesetzt; auch nur eine geringe, nicht bis zur Bruchstelle reichende Haut- und Weichtheilverletzung ist aber eine Complication im gleichen Sinne. Immer ist in diesen Fällen die antiseptische resp. aseptische Wundbehandlung nach den gültigen Regeln der Chirurgie aufs strengste durchzuführen. Nur dann kann auf guten Verlauf dieser früher so gefährlichen offenen Knochenbrüche gerechnet werden. Die Behandlung dieser Knochenbrüche geschieht im Uebrigen natürlich nach den gleichen Principien, wie

die der subcutanen, mit dem Ziel, eine feste Heilung des gebrochenen Knochens mit möglichst geringer Verschiebung zu erreichen.

Dass diese Aufgabe aber bei den complicirten Knochenbrüchen eine viel schwerere ist, und dass man dabei zuweilen mit einem nicht ganz vollkommenen Heilungsresultat zufrieden sein muss, ist eine oft erfahrene Thatsache.

Nach dem Grad der Knochentrennung an der Bruchstelle spricht man von vollständigen und unvollständigen Knochenbrüchen. Zu den letzteren gehört die Fissur, der Bruchspalt, welcher ohne Veränderung der äusseren Knochenform die Knochen durchzieht, und die Infraction, die Einknickung, welche am häufigsten an den gebogenen Unterschenkeln rhachitischer Kinder beobachtet wird, jedoch auch an den Röhrenknochen Erwachsener und an platten Knochen vorkommt.

Bei den vollständigen Knochenbrüchen können die Bruchlinien einen sehr verschiedenen Verlauf haben; man unterscheidet daher Quer-, Schräg-, Längs-, Spiralbrüche; sind an der Bruchstelle kleine Knochenstückchen ganz abgesprengt, mit oder ohne noch mit dem Periost verbunden zu sein, so spricht man von einem Splitterbruch, ist dagegen an der Bruchstelle ein grösseres Knochenstück mit abgebrochen, so kann man von einem Stückbruch reden.

Nicht unwichtig ist es, ob ein Knochenbruch ein directer oder ein indirecter ist. Man bezeichnet damit die Lage der Bruchstelle zu der Stelle der einwirkenden, den Bruch bedingenden Gewalt. Entsteht die Fractur an der Stelle der Verletzung, wie z. B. an dem einen Schlag parirenden Vorderarm (Parirfractur der Ulna), so handelt es sich um einen directen Bruch. Entsteht aber bei einem Kinde durch Fall auf die Hand eine Fractur der Clavicula, so ist das ein indirecter Bruch. Da bei dem directen Bruch die Erscheinungen der verletzenden

Gewalt (Contusion und dadurch Bluterguss) an der Fracturstelle selbst sich finden, so gelten die directen Verletzungen im Allgemeinen als etwas schwerere Brüche als die indirecten.

Ein ganz wesentlicher Punkt ist noch das Vorkommen verschiedener Bruchformen in verschiedenem Lebensalter. Dass das mittlere Lebensalter der Erwachsenen das grösste Contingent der mit Knochenbruch Verletzten stellt, ist begreiflich, weil dieses am meisten mit schwerer Arbeit beschäftigt, natürlich auch den dabei vorkommenden Gefahren und Unglücksfällen am meisten ausgesetzt ist. Um dieses statistische Verhältnis richtig zu berechnen, ist aber auch die Berücksichtigung der Bevölkerungszahl nach dem Lebensalter nothwendig. Danach ergibt sich, dass Fracturen im Alter von 30—40 Jahren am häufigsten sind (15,4 %); und bei alten Leuten sind Knochenbrüche häufiger als bei Kindern; bei den letzteren im Alter bis zu 10 Jahren findet sich das Minimum. Das Vorkommen der Fracturen im höheren Alter ist z. Th. eine Folge der grösseren Knochenbrüchigkeit, welche durch die senile Atrophie des Knochengewebes bedingt ist (Verminderung der organischen Substanz im Knochen). Im jugendlichen Alter spielt das Vorhandensein der Knorpelfugen zwischen Diaphyse und Epiphysen eine grosse Rolle; da kommt es häufig genug nicht zu eigentlichen Fracturen der Röhrenknochen, sondern zu traumatischen Epiphysentrennungen (wie sie spontan bei entzündlichen Processen, besonders bei acuter Osteomyelitis, auch bei Syphilis vorkommen).

Wenn es sich darum handelt, den Mechanismus der Entstehung der Knochenbrüche zu schildern, so basirt die Darstellung auf dem Studium der zufällig gewonnenen Präparate und auf der künstlichen Herstellung solcher an der Leiche. Die Resultate, welche so erlangt sind, decken sich; die meisten Bruchformen sind ohne besondere Mühe künstlich herzustellen:

Der Biegungsbruch entsteht durch Biegung eines Knochens über die Grenze seiner Elasticität hinaus. Gerade wie wenn ein Stab über das Knie gebrochen wird und zuerst an der convexen Seite einbricht, so ist es auch bei einem langen Röhrenknochen, welcher in gleicher Weise gebogen wird. Das kommt vor in verschiedener Weise. Die Form des Biegungsbruches ist sehr charakteristisch; vergl. Tafel 1. Durch unvollständige Ausbildung dieser Bruchlinien entstehen Quer- und Schrägbrüche.

Man kann vielleicht noch einen besonderen Abknickungsbruch unterscheiden, welcher entsteht durch seitlichen Druck auf das Ende eines übrigens fixirten Knochens; z. B. Fractur der Fibula bei dem typischen Knöchelbruch durch den Druck des Talus. Zum Theil ist das gewiss ein Biegungsvorgang.

Der Torsionsbruch entsteht durch Drehung. Das ist möglich bei Fixation des einen Knochenendes und Drehung des übrigen Körperabschnittes. Es resultirt der Spiralbruch, welcher auch künstlich hergestellt werden kann; vergl. Tafel 2. Wenn der Knochen rechtsherum gedreht wird, so resultirt eine rechts gewundene Spirale. Durch Torsion entstehen viele Schräg- und Längsbrüche.

Der Compressionsbruch entsteht durch Zusammenpressen eines Knochens. Das kann in der Längsrichtung eines Röhrenknochens geschehen; dann gibt es charakteristische Infractionen am spongiösen Knochenende, auch völlige Fractur mit Einkeilung der Fragmente in einander (z. B. am oberen Ende des Humerus, der Tibia etc., Compressionsbruch des Calcaneus durch Sturz auf die Füsse. Vergl. Tafel 3, Fig. 2.) Hierher gehört auch die Abquetschung kleiner Randstücke von den Gelenkenden.

Der Rissbruch entsteht durch plötzlichen Zug von Muskeln oder von Bändern bei gewaltsamer Gelenkbewegung (Distorsion). Zu den charakteristischen Beispielen gehören Fälle von Patellar- und Olecranon-

fractur, Knöchelbruch, Fractur der unteren Radiusepiphyse etc. Vergl. Tafel 3, Fig. 1.

Die Schussfractur entsteht durch Schussverletzung eines Knochens. Die auf Tafel 4 abgebildeten Präparate ergeben die kolossale Splitterung bei grösserer Nähe, und einen characteristischen Lochschuss bei sehr grosser Entfernung des Objectes.

Die Kenntniss dieser Verhältnisse ist auch praktisch, unter Umständen für den Gerichtsarzt, von grossem Wert. Dass am Lebenden nicht selten Combinationen der einzelnen mechanischen Wirkungen zu beobachten sind, ist begreiflich. Durch grobe Gewalten (Maschinenverletzung) gibt es manchmal völlige Zertrümmerung von Knochen.

Die Erscheinungen eines frischen Knochenbruches.

Mit merkwürdiger Häufigkeit bekommt man bei der Frage nach den Symptomen einer Fractur zuerst den Bruchschmerz genannt, das unwichtigste Symptom, welches noch dazu bei der Unterscheidung der Fractur von einer heftigen Contusion werthlos wäre, wenn es nicht zuweilen gelänge, diesen Frakturschmerz auf eine ganz umschriebene Stelle oder Linie des Knochens zu lokalisiren, während bei Contusion der Druckschmerz öfters in grösserer Ausdehnung gefühlt wird.

Das Characteristische einer Fractur liegt in der Continuitätstrennung des Knochens. Diese und ihre mechanischen Folgen bieten die wichtigsten Erscheinungen des Knochenbruches.

1. Die abnorme Beweglichkeit ist das wichtigste Symptom. Mehr oder weniger ausgesprochen und deutlich ist dieses Symptom in den meisten Fällen von Fractur nachweisbar. Sie fehlt bei den unvollständigen Knochenbrüchen, den Fissuren und Infractionen und ferner bei den eingekeilten Fracturen (Fractura impacta). Hierbei ist das kleinere und festere Stück eines Knochens in das weichere

spongiöse Stück eingetrieben und mechanisch so fixirt, dass die beiden Stücke wieder einen Knochen ausmachen. Das kommt besonders bei den Schenkelhalsbrüchen vor, doch auch an den Gelenkenden anderer Röhrenknochen. In anderen Fällen, z. B. bei Fracturen kurzer Knochen, der Rippen etc., ist der Nachweis abnormer Beweglichkeit nicht immer zu erbringen.

2. Die Crepitation, das Reibegefühl (eventuell auch hörbares Reibegeräusch) bei der Verschiebung der Bruchenden gegen einander, entsteht durch die Reibung der frischen Bruchflächen an einander. Bedingung für das Zustandekommen der Crepitation ist das Vorhandensein abnormer Beweglichkeit; denn wo diese fehlt, wo eine Verschiebung der Bruchflächen an einander nicht stattfindet, kann auch keine Crepitation zu Stande kommen. Die Crepitation ist also nicht wahrzunehmen bei Fissuren, Infractionen und bei Fracturen mit Einkeilung der Fragmente. In anderen Fällen, in denen die abnorme Beweglichkeit nicht recht nachweisbar ist, kann doch zuweilen durch entsprechende Verschiebungsversuche eine Art Crepitation wahrgenommen werden.

In anderen Fällen ist aber die abnorme Beweglichkeit in characteristischer Weise, oft sogar sehr deutlich vorhanden, und eine Crepitation fehlt dennoch. Das ist der Fall, wenn die Bruchenden so aneinander verschoben sind, dass sie sich nicht mehr berühren (Dislocatio ad longitudinem), und zwar sowohl, wenn sie von einander getrennt sind (Diastase), wie es z. B. bei den Bruchstücken der Patella vorkommt, als auch, wenn sie stark über einander verschoben sind, mit starker Verkürzung des ganzen Knochens.

Ferner fehlt die Crepitation, wenn zwischen die sehr beweglichen Bruchenden Weichtheile zwischengelagert sind, wenn also eine Interposition von Weichtheilen (meistens Theile von Fascien und

Muskeln) vorliegt. Das kommt zu Stande, wenn durch hochgradige Verschiebung die spitzen Bruchenden in die umgebenden Weichtheile hineinspiessen und bei der Reposition nicht völlig aus dieser Lage gelöst werden. Das zwischengelagerte Gewebe verhält sich dann wie ein Polster, welches die Berührung der Bruchflächen verhindert.

3. Ein drittes, sehr wichtiges Symptom ist die Deformität, welche meistens zu sehen und zu fühlen ist. Dieses Symptom fehlt nur bei den Fissuren und bei jenen seltenen vollständigen Fracturen, bei welchen eine Verschiebung der Bruchstücke nicht vorliegt. Die Deformität resultirt eben aus der Dislocation der Bruchstücke. Um diese zu characterisiren, hat man seit langer Zeit verschiedene Formen der Dislocation unterschieden (vergl. Tafel 5), nämlich:

a) die winkelige Verschiebung der Fragmente (Dislocatio ad axin);
b) die seitliche Verschiebung (Dislocatio ad latus);
c) die Verschiebung in der Längsrichtung (Disl. ad longitudinem). Hier ist zu unterscheiden, ob die Fragmente aus einander gezogen sind (Diastase, Disl. ad longit. cum distractione), wie es bei Olecranon- und Patellafracturen vorkommt, oder ob die Fragmente an einander vorbeigeschoben sind mit dem Resultat einer Verkürzung des Gesammtknochens (Disl. ad longitud. cum contractione) (das sog. Reiten der Fragmente), wie es bei den Röhrenknochen häufig ist. Die Diastase kommt nur vor, wo bei intactem Skelet eines Gliedabschnittes einzelne Knochenprominenzen einem gewissen Muskelzug unterliegen (Patella, Olecranon, Trochanter etc.);
d) die Verschiebung durch Drehung der Fragmente resp. eines Fragmentes um die Längsachse (Disloc. ad peripheriam), welche

in leichtem Grade nicht selten beobachtet wird. Sehr ausgeprägt kommt sie vor bei Schenkelhalsbrüchen, auch bei Fracturen des Oberschenkelschaftes und des Radius, indem das periphere Knochenstück die betr. Drehung bei der Lagerung erfährt.

Weitere Erscheinungen eines frischen Knochenbruches sind der Bluterguss an der Bruchstelle, der oben erwähnte Bruchschmerz und die Funktionsstörung. Die beiden letzteren sind subjective Symptome und deshalb abhängig von der Eigenart des Verletzten, also nicht entscheidend.

Die **Untersuchung einer Fractur** soll schonend für den Kranken geschehen und rasch zum Ziele führen. Dazu gibt häufig die Inspection schon genügende Anhaltspunkte, so dass die manuelle Untersuchung der Bruchstelle nur zur Erledigung bestimmter Fragen ausgeführt werden muss. In jedem Falle soll bei der Untersuchung eine klare Anschauung über die Fractur, die Form und Lage der Fragmente erlangt werden. Hierzu ist häufig, besonders bei den sog. Gelenkfracturen die Untersuchung in Narcose erforderlich. Wer in zweifelhaften Fällen die Untersuchung mit Vorliebe in Narcose (Chloroform, Aether, Bromaethyl) vornimmt, natürlich mit der nöthigen Vorsicht, wird das nicht zu bereuen haben: die genauere und richtige Vorstellung der Verhältnisse lohnt sich während der Behandlungsdauer, und obendrein ist dabei sofort eine exacte Reposition ausführbar.

Ein wichtiges Hülfsmittel bei der Untersuchung ist die Messung. Da die gebrochenen Knochen fast immer verkürzt sind, so ist der Nachweis eines Längenunterschiedes wichtig. Man braucht hierzu nicht gleich zum Messband zu greifen; im Gegentheil! Das Richtige ist, das verletzte Glied unter genauem Vergleich mit der gesunden Seite in symmetrischer Stellung und aus der geeigneten Entfernung einer sorgfältigen Inspection zu unterziehen. Bei fleissiger

Uebung in der Klinik und später in der Praxis können geringe Unterschiede oft besser mit dem Augenmass als mit dem Messband wahrgenommen werden. Doch auch das Messen muss geübt werden.

Verlauf und Heilungsvorgang der Knochenbrüche.

Nach dem Zustandekommen einer Fractur tritt eine Schwellung der umgebenden Weichtheile ein, welche z. Th. durch den Bluterguss, z. Th. durch eine Infiltration der Gewebe bedingt ist. Die Schwellung wird um so grösser, je schwerer die Verletzung ist, je reichlicher der Bluterguss, und je mehr Zeit verstreicht bis zur Reposition und zweckmässigen Lagerung der Fragmente.

Diese Verhältnisse sind natürlich nicht ohne Einfluss auf den Organismus. An der Bruchstelle findet sich zertrümmertes Knochenmark und andere Gewebselemente neben dem ergossenen Blut. Hierdurch ist es bedingt, dass bei gesunden Menschen mit frischen subcutanen Fracturen häufig Temperatursteigerung, d. i. Fieber in der ersten Zeit eintritt. Die Erklärung dieser Thatsache kann in der Resorption kleiner mortificirter Gewebselemente an der Fracturstelle gesucht werden, wird aber wohl richtiger auf die Wirkung des Blutfermentes, welches von dem Blutextravasat aus zur Resorption kommt, bezogen. Dass durch die Resorption von Blutferment Fieber entsteht, ist experimentell festgestellt.

Aus dem zertrümmerten Knochenmark gelangen kleinere oder grössere Mengen von Fett in die Circulation (Ueber Fettembolie, siehe unten!), welches z. Th. durch die Nieren wieder ausgeschieden wird. Man findet deshalb in manchen Fällen von Fractur Fett im Urin, daneben zuweilen Eiweiss und Cylinder.

In der Bruchgegend selbst besteht die durch den Bluterguss und eine Art entzündlicher Schwellung (Oedem) bedingte Geschwulst einige Tage, ist aber bei correcter Behandlung am Ende der ersten Woche

in der Regel schon in deutlichem Rückgange. Der Bluterguss markirt sich dann in der Haut mit seinen bekannten Farbennüancen, und die Spannung der Haut lässt nach. Bei sehr starker Schwellung finden sich an der Haut der Bruchstelle zuweilen seröse Blasen, sog. Brandblasen, welche aber bei correcter Behandlung der Fractur und wenn keine weiteren Complicationen eintreten, den normalen Verlauf nicht stören; doch erfordern sie sorgfältige Desinfection der Haut und aseptischen Verband.

An der Bruchstelle bildet sich, resp. findet sich nach Rückgang der Schwellung eine rundliche, bald knorpelharte Geschwulst von spindelförmigem Character, nach oben und unten in die normalen Contouren des Knochens allmählig verlaufend. Das ist der sogen. Callus. Während derselbe an Festigkeit zunimmt, wird die abnorme Beweglichkeit der Fracturstelle immer geringer. Schliesslich sind die Bruchstücke durch den Callus wirklich fixirt, der Bruch ist consolidirt.

Es ist eine bemerkenswerte Thatsache, dass dieser Verlauf die Regel ist. Bei neugeborenen Kindern, wie im hohen Greisenalter kommt es unter normalen Verhältnissen zur Consolidation der Fractur durch den Callus. Seine Bildung ist in der weitaus überwiegenden Masse ein Product des Periostes. Indem das Periost an der Bruchstelle unregelmässig zerrissen ist, indem kleine Stückchen desselben in der Umgebung der Fractur verlagert sein können, kommt es an allen diesen Stellen zu einer periostalen Wucherung von dem Charakter einer Periostitis ossificans. Das Knochenmark ist dabei nicht völlig passiv; es zeigt auch eine geringe Callusbildung (Markcallus). Stellt man sich diese Callusbildung an einer Fractur ohne starke Verschiebung der Bruchstücke vor, so verhält sich der äussere oder Periost-Callus wie eine um die Bruchenden ringförmig herumgelegte Mörtelmasse, der innere oder Mark-Callus verschliesst die

Markhöhle an der Bruchstelle, und beide verbindend findet sich der spärlich vom Knochen selbst gebildete sog. intermediäre Callus.

Bei starker Dislocation der Fragmente ist natürlich die Callusbildung viel reichlicher: hier sind die Bruchenden zuweilen durch eine grosse Callusmasse förmlich zusammengemauert. Am geringsten ist der Callus bei den Fracturen von Kindern, bei denen das Periost unzerrissen geblieben ist, so dass es vielmehr um die Bruchstelle eine geschlossene Scheide bildet, welche auch die Fragmente vor Verschiebung schützt.

Während früher die Callusbildung als eine provisorische und eine definitive unterschieden wurde (Dupuytren), kann man jetzt nur insofern von provisorischen und definitiven Zuständen bei der Frakturheilung sprechen, als nach der Heilung einer Fractur im gewöhnlichen Sinne noch Jahr und Tag weitere Veränderungen sich abspielen, durch welche das anatomische Verhalten der Bruchstelle einen mehr definitiven Character erhält. Mit anderen Worten, wenn ein Knochenbruch fest geheilt ist, so ist die Bruchstelle doch noch lange nicht unveränderlich. Der anfangs reichliche und mehr spongiöse Callus wird spärlicher und fester, nimmt allmählig den Character compacter Knochenmasse an. Was von der Callusmasse und den Fragmenten im mechanischen Sinne nicht gebraucht wird, das verfällt langsamer Resorption; es bleibt nur soviel von diesen Theilen, als der Knochen für seine mechanische Leistung bedarf. Auch der Kanal der Markhöhle kann wiederhergestellt werden. — Diese Resorptions- und Ossificationsvorgänge spielen sich sehr langsam ab. Auf Tafel 6 finden sich Abbildungen, an welchen der äussere Callus, der Verschluss der Markhöhle durch den inneren Callus, dann Callusgewebe von spongiösem und compactem Character, auch die Resorption von alter compacter Knochensubstanz zu sehen sind.

Ueble Vorkommnisse bei Knochenbrüchen.

Die Fettembolie ist schon oben erwähnt

worden. Während die Resorption kleiner Mengen von Fett bei Fracturen sehr häufig und in der Regel ungefährlich ist, kann die Resorption grösserer Mengen von Fett sehr gefährlich, ja sogar tödtlich werden. Das Fett stammt von der Zertrümmerung des Knochenmarkes, zuweilen wohl auch aus dem verletzten Panniculus an der Bruchstelle. Das bei der Körpertemperatur flüssige Fett kann direct in die zerrissenen Knochenvenen und so in die Circulation gelangen; zum Theil mag es auch auf der Lymphbahn zur Resorption und weiteren Verschleppung kommen. Das Fett wird nun auf der Blutbahn fortgeschwemmt und führt zur Fettembolie in den Lungencapillaren. Soviel Fett die Lungencapillaren passirt, kommt in den arteriellen Kreislauf und kann hier in den verschiedenen Organen zu Embolien (Allgemeine Fettembolie) führen. In den tödtlichen Fällen ist ausgedehnte Fettembolie in den Lungen, im Centralnervensystem oder in den Capillaren des grossen Kreislaufs nachgewiesen. Die Therapie hat durch Stimulantien die Herzaction zu heben, um die Ausscheidung des Fettes durch die Nieren zu ermöglichen.

Venenthrombose und Embolie ist bei subcutanen Fracturen ein seltener, aber sehr gefährlicher Zufall. Es sind Fälle bekannt, in welchen im Verlauf einer Fracturheilung plötzlich unter Erstickungserscheinungen der Tod eintrat; bei der Section fand sich Embolie der Lungenarterie, ausgehend von einer Venenthrombose in der Bruchgegend. In anderen Fällen ist es auf diese Weise zu embolischem Lungeninfarkt gekommen, und in einigen Fällen, welche zur Genesung führten, konnte auch aus den klinischen Erscheinungen die Diagnose auf Embolie der Lungenarterie gestellt werden. Die Venenthrombose in der Bruchgegend verursacht oft eine ödematöse Anschwellung an der gebrochenen Extremität. — Am häufigsten ist dieser Zufall bei Fracturen an der unteren Extremität beobachtet (und zwar meistens

in der 3. Woche), zuweilen bei relativ leichten Fällen, so z. B. neuerdings nach einer Patellafractur.

Verletzungen der Blutgefässe sind sehr selten; es kann dadurch zu grossen Blutergüssen, bei Verletzung der Arterien (am häufigsten ist die Zerreissung der Aa. tibial. ant. und post. beobachtet) auch zur Bildung von Aneurysmen und zur Gangrän kommen. Ueber die Gangrän durch einen zu eng angelegten Verband wird später die Rede sein.

Nervenverletzungen können bei Fracturen in verschiedener Weise zu Stande kommen: einmal indem ein Nervenstamm (z. B. Radialis, Peroneus, welche dem Knochen aufliegen) bei dem Zustandekommen einer directen Fractur durch dieselbe Gewalt mit verletzt wird; dann indem ein Nervenstamm durch die dislocirten Bruchstücke verletzt wird (Interposition), und endlich indem der Nerv bei der Heilung durch die Calluswucherung gequetscht, zuweilen förmlich umwachsen wird. Die Erscheinungen sind natürlich von der Ursache und dem Gebiet des verletzten Nerven abhängig. Operative Hülfe (Lösung des gequetschten Nerven aus der Callusmasse etc.) ist nicht ausgeschlossen und hat öfters zu völliger Heilung geführt.

Verlangsamte Callusbildung. Während der Callus manchmal in übermässiger Weise sich entwickelt, und (wenn auch selten) wirkliche Geschwülste des Callus (Osteome, Enchondrome) vorkommen, ist die Callusbildung zuweilen auffallend verzögert. Die Ursache davon ist selten festzustellen. Vom praktischen Standpunkt ist es wichtig, dass in diesen Fällen durch vorsichtiges Abwarten und Verwendung geeigneter Hülfsmittel doch in der Regel die Consolidation erreicht wird. Zu diesen Hülfsmitteln gehört ausser allgemeiner Kräftigung (Diät) das Umhergehen und das Hängenlassen der gebrochenen Glieder in passenden Verbänden. Von günstiger Wirkung ist oft die Herbeiführung einer venösen Hyperämie an der Bruchstelle durch Umlegen

eines mässig gespannten Gummischlauches (Drainrohr) oberhalb der Bruchstelle, während der Gliedabschnitt unterhalb derselben durch Bindeneinwicklung geschützt wird. Ein stärkeres Mittel ist das Reiben der Bruchstücke an einander in Narcose, oder gar das Einschlagen von Nägeln in die Bruchenden, um eine Reizung und stärkere Reaction zu erzwingen.

Pseudarthrose nennt man das neue, falsche Gelenk, welches bei ausbleibender Consolidation an der Bruchstelle entstehen kann. Manches hierher Gehörige wird noch bei der Therapie erwähnt werden. In Kürze ist festzuhalten, dass die Bildung einer Pseudarthrose auf allgemeinen oder auf localen Ursachen beruhen kann. Von allgemeinen Ursachen kommen besonders Syphilis und allgemeine Schwäche etc. in Betracht. An der Bruchstelle selbst können verschiedene Umstände die Bildung einer Pseudarthrose veranlassen, so zunächst starke Quetschung der Bruchstelle, wie es bei schweren directen Fracturen, besonders bei complicirten Fracturen der Fall ist. Bleibt die Callusbildung dauernd ganz minimal, so wird natürlich die Bildung einer Pseudarthrose die Folge sein. In anderen Fällen kann eine normale, ja sogar mächtige Callusbildung stattfinden, und doch resultirt eine Pseudarthrose, nämlich, wenn Weichtheile interponirt, oder wenn die Bruchstücke so übereinander verschoben sind, dass dieselben nicht in genügenden Contact kommen (deshalb häufiger bei Humerus und Femur, als an den zwei Knochen enthaltenden Gliedabschnitten). Dass ungenügende Immobilisation der Fractur auch die Entstehung einer Pseudarthrose begünstigt, ist leicht verständlich.

Zur Heilung einer Pseudarthrose sind kleinere Eingriffe wie die Friction der Bruchenden, Einschlagen von Nägeln oder Elfenbeinstiften in dieselben meist nicht ausreichend, dagegen die Resection der Bruchenden, eventuell mit folgender Knochennaht, erforderlich. Wenn ein grösserer Knochendefect an der Bruchstelle vorhanden ist, kann nur durch Knochentransplantation zwischen die Bruchenden die Heilung erreicht werden.

Therapie der Knochenbrüche.

Die Aufgabe ist: Heilung des Knochenbruches ohne Verschiebung und mit guter Function, also Consolidation des Bruches in guter Stellung der Fragmente, ohne Schädigung der Nachbartheile, besonders der anliegenden Gelenke. Hierzu ist fast immer nach der Reposition der Fragmente ein geeigneter Verband unentbehrlich; derselbe soll die Fracturstücke ruhig stellen und muss hierzu den gebrochenen Knochen und die beiden anliegenden Gelenke umgreifen. Zum Verband können Kissen, Laden, Drahtrinnen und complicirtere Apparate dienen; zur Noth und für den ersten Transport kann der gebrochene Arm am Thorax, das gebrochene Bein am gesunden Bein fixirt werden. In der Regel benutzt man heute circuläre erhärtende (besonders Gyps-) Verbände, oder Schienen oder Gewichtsextension.

Es ist zweifellos, dass die Heilung der Fracturen auf sehr verschiedene Weise, bei alleiniger Benutzung der oder jener Verbandmethode geschehen kann mit Erzielung trefflicher Resultate bei einiger Geschicklichkeit und Uebung, allein es ist zur Vermeidung von fatalen Folgen doch erwünscht, im Grossen nach bestimmten Grundsätzen zu verfahren. In früherer Zeit haben die Aerzte manchmal bei ihrem ersten Besuch die frische Fractur eingegypst und den Verband wochenlang bis zur vermutheten Consolidation der Fractur liegen lassen; das ist grundfalsch, und Heilung mit mehr oder weniger starker Verschiebung ist die nothwendige Folge. Der erste Verband einer Fractur muss darauf Rücksicht nehmen, dass die Bruchstelle durch die zuweilen beträchtliche Schwellung der Weichtheile verdickt wird; damit diese Schwellung Platz findet, muss der erste Verband gut gepolstert sein. Er soll natürlich correct liegen, die anliegenden Gelenke umfassen, aber durch lockeres Material (Watte oder dergl.) der Volumzunahme Rechnung tragen.

Ungefähr am 8. Tage soll der erste Verband-

wechsel stattfinden; denn nun ist die Schwellung jedenfalls theilweise zurückgegangen, der lose sitzende Verband gibt leicht zur Verschiebung der Bruchstücke Veranlassung. Der neue Verband wird nach sorgfältiger Controle der Stellung und mit nur geringer Polsterung angelegt. Hierzu bevorzuge ich den von der Firma Hartmann in Heidenheim gelieferten Holzfilz, welcher weich und dabei fest ist und die Haut trocken hält. Auch dieser Verband soll aber nicht der definitive sein; wiederum etwa 8 Tage später, also ungefähr 14 Tage nach der Verletzung, soll der zweite Verbandwechsel stattfinden. Denn nun ist die Geschwulst völlig verschwunden und die Bruchstelle ist bei aller schon eingetretenen Callusbildung doch noch beweglich, so dass eine letzte Correctur der Stellung leicht stattfinden kann. Dieser dritte Verband kann nun in den gewöhnlichen Fällen bis zur völligen Consolidation liegen bleiben. Darnach kann ein leichter und abnehmbarer Schutzverband, so lange als es im einzelnen Falle erforderlich ist, getragen werden, am besten ein leichter Schienenverband oder ein aufgeschnittener Wasserglaskreideverband.

Der erste Verband um das frisch verletzte Glied soll kein circulärer Gypsverband sein, wenn nicht besondere Verhältnisse vorliegen und wenn nicht eine tägliche Controle des Verbandes möglich ist. Zum ersten Verband eignet sich ein Schienenverband viel besser. — Durch Nichtbeachtung dieser Regel ist schon viel Unheil entstanden.

In manchen Fällen ist es durch einen zu engen Gypsverband zur Compression an der Bruchstelle, zu ischämischer Lähmung und Contractur, zur Gangraen an der Bruchstelle, oder gar zur Gangraen des ganzen Gliedabschnittes gekommen, und mancher Arzt ist darnach schon in schwere Noth geraten, weil man ihn dafür verantwortlich machte.

Die mir zu Gesicht gekommenen Fälle von

Ischämische Lähmung und Contractur der Vorderarmmuskulatur bei einem 17 jährigen jungen Mann, entstanden im Anschluss an eine Fractur am untern Humerusende vor etwa 10 Jahren.

ischämischer Lähmung und Contractur (Volkmann) sind sämtlich unter einem um die frische Fractur angelegten Gypsverband entstanden. Dabei kommt es durch allzulange Beschränkung der arteriellen Blutzufuhr im Muskel zum Zerfall seiner Elemente, er verliert seine Dehnbarkeit und wird starr in verkürzter Stellung (Contractur). Die Erregbarkeit der betreffenden Nerven ist intact, die des Muskels je nach der Schwere des Falles, zuweilen völlig, geschwunden.

Zur Schienenbehandlung der Knochenbrüche sind biegsame Metallschienen oder für jeden Fall hergestellte Gypsschienen (Gypshanfschienen nach Beely) (s. Fig. 2 auf Tafel 42) ganz besonders nützlich. Die ersteren bevorzuge ich in der Form der von Dr. Cramer in Wiesbaden angegebenen Drahtschienen*) oder als gepolsterte Blechstreifen von verschiedener Länge, Breite und Stärke; indem diese mit Watte und einem Ueberzug von Mull gepolstert vorräthig gehalten werden, ist immer passendes Material zur Hand, um mittelst zweier solcher Schienen und einiger Binden ein gebrochenes Glied sofort in irgend einer Stellung zu fixiren. Ich weiss, dass Viele meiner Schüler diese in der Münchner Poliklinik und jetzt hier benutzten Schienen in täglichem Gebrauch haben.

Der Extensionsverband zur permanenten Gewichtsextension wird mit Recht nicht allein bei den Oberschenkelbrüchen, sondern auch bei Fracturen der oberen Extremität (z. B. Fract. colli humeri, Fract. im Ellbogengelenk), bei Fracturen der Wirbelsäule etc. verwendet. Die Technik aller dieser Verbände muss natürlich praktisch erlernt und geübt werden, was ja an jeder chirurgischen Klinik leicht möglich ist.

Heutzutage sind auch Methoden zur Behandlung gewisser Knochenbrüche in Gebrauch, welche in der

*) Dieselben werden von Instrumentenmacher Stöpler in Greifswald in guter Ausführung geliefert.

Hand einiger Fachmänner vorzügliche Resultate geben, von denen es aber sehr zweifelhaft ist, ob sie sich für die allgemeine ärztliche Praxis eignen. Es ist fraglos, dass die principielle blutige Naht der Fragmente einer Patellarfractur in der Hand des Fachchirurgen treffliche Resultate gibt, kein Zweifel, dass die Behandlung der Knochenbrüche der unteren Extremität in Gehverbänden gute Erfolge bietet; ja sogar zur Behandlung der typischen Brüche der unteren Radiusepiphyse wird der Verzicht auf jeden Verband und die einfache Lagerung in einer Mitella empfohlen — für die allgemeine ärztliche Praxis sind diese und ähnliche Methoden meiner Meinung nach noch nicht geeignet.

Von grosser Wichtigkeit ist nach Consolidation der Fractur die Nachbehandlung zur Wiederherstellung der Function der verletzten Extremität. In dieser Hinsicht ist in neuerer Zeit ein erfreulicher Umschwung zu verzeichnen, indem viel mehr geschieht, um gute Erfolge zu erzielen. Schon bei Gelegenheit der späteren Erneuerung des Verbandes kann Massage und passive Bewegung der im Verband mit eingeschlossenen, etwas steif gewordenen Gelenke vorsichtig ausgeführt werden. Beides tritt nach Consolidation der Fractur in den Vordergrund; gleichzeitig sind warme Bäder, Strahldouche, Bindeneinwicklung, ganz besonders die Benutzung medico-mechanischer Apparate von grossem Nutzen.

Eine besondere Beachtung verdient die Behandlung der Gelenkfracturen, d. h. derjenigen Fracturen, welche den Gelenkfortsatz eines Knochens betreffen, welche also zu schwerer Läsion des Gelenkes Veranlassung geben, bei denen der Bluterguss die Gelenkkapsel anfüllt. Hier ist die Erledigung der Aufgabe: Consolidation der Fractur und Erhaltung eines gut beweglichen Gelenkes — am allerschwersten. Bei diesen Verletzungen ist sehr häufiger Verbandwechsel, in den ersten 8—14 Tagen alle 2—3 Tage, später täglich, angezeigt. Zur Resorption des Blutergusses,

wenn derselbe nicht durch Punction entfernt werden musste, ist, neben etwas comprimirenden Verbänden, von Anfang an bei jedem Verbandwechsel Massage nothwendig. dazu jedesmal die Vornahme von passiven Bewegungen, Fixation der Extremität in verschiedenen Stellungen, frühzeitige active Bewegungen und Benützung mechanischer Apparate. Die Durchführung solcher Behandlung macht dem Arzt sehr viele Mühe, aber es ist ein schöner Erfolg, wenn die Heilung der Fractur mit guter Beweglichkeit des Gelenkes erzielt wird.

Fast kann es erstaunen, wenn ich zum Schlusse von den schlecht oder besser ungünstig geheilten Knochenbrüchen spreche. Trotz aller Vorsicht mag es jedem Arzt begegnen, dass er einmal mit dem Resultat seiner Behandlung unzufrieden ist; ausserdem sorgt die Thorheit und Unfolgsamkeit der Patienten, deren Behandlung durch Kurpfuscher, oft genug dafür, dass schon deform fixirte Fracturen zur Behandlung kommen. In allen diesen Fällen soll ohne Zeitverlust die Verbesserung der Stellung angestrebt und erzwungen werden. Hierzu ist die Refraction der Bruchstelle, eventuell mit Hülfe eines Osteoclasten, manchmal die Osteotomie erforderlich, darnach eine Verbesserung der Stellung durch vorübergehende manuelle und permanente Gewichtsextension unter starker Belastung, endlich die Erhaltung einer guten Stellung während der erneuten Consolidation. Auch bei schlecht geheilten Gelenkfracturen ist solche operative Hülfe dringend angezeigt.

Allgemeines über Luxationen.

Die Bewegung in normalen Gelenken besitzt eine Excursionsgrösse, welche vielfach keine absolute ist. An jedem Gelenk findet sich eine Einrichtung, welche die Fortsetzung der Bewegung über ein gewisses Mass hinaus verhindert. Diese Hemmung ist an einigen Gelenken durch die Knochenform, an anderen durch Gelenkbänder und an einigen durch die Muskulatur erzeugt; man spricht demnach von einer Muskel-,

Bänder- und Knochenhemmung der Gelenke. Während die Knochenhemmung eine absolute ist, ist die Muskelhemmung eine verschiedene je nach der Elasticität und Dehnungsfähigkeit der betreffenden Muskeln. Man denke nur an die grosse Mobilität des Handgelenkes z. B. der Klaviervirtuosen und an die Bewegungen der sogen. Kautschukmänner: das ist nur durch Uebung und Verringerung der Muskelhemmung zu erreichen.

Für jedes Gelenk gibt es eine Grenze der Bewegung, über welche hinaus bei Fortführung der Bewegung eine Läsion des Gelenkapparates, Zerreissung von Theilen der Gelenkkapsel und Bändern eintritt; dann liegt eine Verstauchung, (Distorsio), vor. Geschieht diese Läsion des Gelenkapparates in ausgiebiger Weise, so kann es zu einer Verrenkung, (Luxatio) kommen, bei welcher das Gelenkende des einen Knochens seinen normalen Contact mit dem andern völlig einbüsst und (mit wenigen Ausnahmen) in mehr oder weniger vollkommener Weise (Luxatio, Subluxatio) durch den Kapselriss tritt.

Wie bei den Fracturen, so unterscheidet man auch bei den Luxationen traumatische, pathologische oder sog. spontane, und angeborene. Die letzteren beruhen auf wahren Bildungsfehlern oder auf Verschiebungen, die schon in utero eintraten. Die Spontanluxationen entstehen nur bei schwerer Veränderung der Gelenke durch pathologische Processe, besonders durch tuberculöse Caries oder bei maximaler Dehnung der Kapsel und Bänder.

Die traumatischen Luxationen, mit welchen wir uns hier allein zu beschäftigen haben, sind die Folge von Verletzungen, welche das Gelenk direct oder indirect treffen; es gibt sogar Luxationen durch active Muskelwirkung bei plötzlichen heftigen Bewegungen.

Die Häufigkeit der Luxationen ist natürlich beim Manne grösser als bei Frauen, und bei Erwachsenen bis zum beginnenden Greisenalter grösser als bei

Kindern. Bei Kindern unter 10 Jahren gehören Luxationen zu den grössten Seltenheiten. Bemerkenswert ist, dass von 100 Luxationen nach Krönlein 92,2 die obere, 5 die untere Extremität und 2,8 den Stamm betreffen.

Luxationen durch direkte Gewalt sind selten. Dabei wirkt das Trauma auf die Gelenkgegend und erzeugt hier die Luxation, wie am Knochen durch directe Gewalt eine Fractur entsteht. Bei der Entstehung der indirecten Luxationen kommt es zur Steigerung einer Gelenkbewegung über die äusserste Grenze physiologischer Excursion und dabei durch die Einwirkung des langen Hebelarmes des Knochenschaftes zur Ueberwindung der normalen Bewegungshemmung. Der kurze Hebelarm (der Gelenkkopf resp. das Gelenkende, welches luxirt wird) drängt dabei unter Bildung eines Hypomochlions (Pfannenrand, Kapsel, Gelenkband, oder ein naher Knochenvorsprung) in bestimmter Richtung nach aussen, verliert den Contact mit der gegenüberliegenden Gelenkfläche — und die Luxation ist fertig.

Man spricht immer von einer Luxation des peripheren Skelettheiles, also z. B. von einer Luxatio humeri bei einer Luxation im Schultergelenk, und bezeichnet die Richtung nach derjenigen, welche der periphere Knochen genommen hat, z. B. Luxatio humeri praeglenoidalis, wenn das Caput humeri nach vorn von der Fossa glenoidea steht.

Die Erscheinungen einer frischen Luxation sind in der Regel sehr prägnante. Das Fehlen des Gelenkendes an normaler Stelle, sein Sitz an abnormer Stelle verursacht wenigstens eine sehr deutliche Deformität, welche nur durch einen starken Bluterguss verdeckt sein kann. Ganz charakteristisch ist fast immer die Stellung der luxirten Glieder, so zwar, dass man häufig aus derselben allein durch die Inspection die Diagnose stellen kann. Dazu kommt, dass die Stellung bei den einzelnen Luxationsformen in der Regel eine typische ist, deshalb, weil dieselbe

durch den Einfluss gewisser Kapseltheile und Gelenkbänder, welche bei den regelmässigen Luxationsformen erhalten bleiben, gewährleistet wird. Das luxirte Glied ist so in dieser Stellung federnd fixirt, d. h. es kann durch äusseren Druck und Zug die normale, durch die Luxation verloren gegangene Excursionsgrösse erzwungen werden, aber nach Aufhören des Druckes federt das Glied in die alte pathologische Stellung zurück.

Das letzterwähnte Symptom ist das wichtigste zur Differentialdiagnose zwischen Luxation und Fractur, denn bei Fracturen der Gelenkkörper fehlt diese federnde Fixation. Auch ist bei Luxationen das Fehlen des normalen Knochenvorsprunges, die Möglichkeit das Gelenkende an abnormer Stelle zu fühlen, die veränderte Achsenrichtung der Längsachse des Knochens von Wichtigkeit. Die Mensuration ist zuweilen werthvoll, da bei einigen Luxationsformen nicht eine Verkürzung, sondern eine Verlängerung des Gliedabschnittes charakteristisch ist.

Wie bei den Fracturen können auch bei den Luxationen Nebenverletzungen vorliegen, so die Verletzung von Nerven, Blutgefässen, ausgedehntere Zerreissung der das Gelenk umgebenden Weichtheile, ja es kommt sogar Verwundung der deckenden Haut vor, wodurch der Charakter einer offenen, complicirten Luxation gegeben ist. Die Behandlung muss in diesem Falle streng nach aseptischen Principien geschehen.

Die Diagnose wird zuweilen sehr erschwert, wenn die Verrenkung mit einer Fractur complicirt ist. In der Regel entsteht diese seltene Complication dadurch, dass die äussere Gewalt auf den luxirten Knochen noch weiter einwirkt und so noch eine Fractur des luxirten Knochenendes herbeiführt.

Die Therapie hat natürlich die Wiedereinrichtung, die Reposition des luxirten Knochens im Auge. Während diese früher in sehr gewaltsamer Weise, unter Anwendung grosser Kraft (Zug von 3 oder 4 Gehilfen, Benutzung von Flaschenzugapparaten)

geschah, nicht immer ohne üble Folgen nach sich zu ziehen (Zerreissung von grossen Gefäss- und Nervenstämmen, Fractur von Knochen etc.), wird die Reposition heutzutage auf physiologische Weise, ohne jede Gewalt, in der Regel in Narcose erstrebt. Der Satz, der Arzt habe die Reposition dadurch zu Stande zu bringen, dass der luxirte Kopf denselben Weg zurückgeführt wird, den er bei dem Entstehen der Verrenkung gemacht hat, ist im Ganzen richtig. Die Manipulationen sollen eben nicht einseitig, sondern unter genauer Kenntnis und Beachtung der Lage des Gelenkkopfes, des Kapselrisses, der umgebenden Weichtheile vorgenommen werden. „Die Anatomie der Luxation bestimmt in erster Linie unser heutiges Handeln.“ (Krönlein.)

Während diese Verhältnisse im speciellen Abschnitt genauer gewürdigt werden müssen, kann hier die Schilderung der weiteren Vorgänge nach der Reposition nicht unterbleiben. Unter normalen Verhältnissen heilt unter der im geeigneten Verband erzwungenen Ruhe der Kapselriss, verschwindet der Bluterguss sowie die Gelenkreizung (leichte Synovitis) in 8—14 Tagen. Sobald es möglich ist, auch schon vor Ablauf dieser Periode, kann und soll mit Massage und vorsichtiger passiver Bewegung begonnen werden. Treten hiernach wieder Schmerz und Erscheinungen von Gelenkreizung auf, wie es in seltenen Fällen vorkommt, so ist noch zu pausiren oder doch nur sehr leise vorzugehen. Von der dritten Woche an ist die Mobilisation in grösserer Excursion, auch Vornahme activer Uebungen, Benutzung von Apparaten etc. angezeigt; schliesslich muss volle Wiederherstellung der Function erzielt werden.

Unter habitueller Luxation versteht man das häufige Wiederauftreten der Verrenkung, oft in Folge der unbedeutendsten Verletzung. Solche Patienten kennen ihren Zustand recht gut und kommen in der Regel mit fertiger Diagnose zum Arzt; manche vermögen auch ihre Luxation selbst wieder einzurichten. Die Ursache dieser habituellen Luxationen

liegt in der Regel in einer ausgedehnteren Verletzung des Gelenkes, durch welche eine abnorm erweiterte Anheftung der Kapsel zurückbleibt. Zur Behandlung ist länger dauernde Immobilisation, Injection von Alcohol zur Erzielung einer gewissen Gewebsschrumpfung u. A. empfohlen; in sehr schweren Fällen ist die Resection ausgeführt worden. Vielleicht wäre die Arthrotomie und partielle Kapselexstirpation zu versuchen.

Unter gewissen Verhältnissen kann eine Luxation irreponibel sein; es kann vorkommen, dass trotz sorgfältigster Repositionsversuche in Narcose die Einrichtung nicht gelingt. Die Ursache davon kann in der Kleinheit des Kapselrisses liegen, meistens liegt sie in der Interposition von anliegenden Weichtheilen; dass die Reposition bei gleichzeitiger Fractur des Gelenkrandes sehr schwer, auch unmöglich sein kann, ist leicht zu verstehen. In allen diesen Fällen ist die blutige Reposition der Luxation baldigst vorzunehmen; die Reposition muss unter Zuhülfenahme einer genügenden Gelenkeröffnung erzwungen werden.

Wenn aber eine Luxation nicht reponirt wurde, so findet sich der Zustand einer veralteten Luxation, häufig genug mit Bildung eines neuen Gelenkes, einer Nearthrose. Die genaue Untersuchung und der locale Befund müssen die Entscheidung liefern, wie in diesen Fällen therapeutisch zu verfahren ist. Ist die Function der Nearthrose eine recht gute, wie es in sehr seltenen Fällen vorkommt, so mag es dabei bleiben, und man wird sich nur bemühen durch passende Uebungen etc. die Mobilität des neuen Gelenkes noch zu vergrössern. Ist dies aber nicht der Fall, so bleibt nur die Resection oder die Arthrotomie zur Reposition des luxirten Kopfes in die alte Pfanne. Das letztere muss das Normalverfahren sein, schon desshalb, weil solche Fälle nicht reponirter Luxationen immer frühzeitiger zur Behandlung kommen werden und weil das Resultat der Reposition doch um vieles besser zu sein pflegt als das der Resection. Zu wünschen ist aber, dass die Reposition möglichst frühzeitig erzwungen wird.

II.

FRACTUREN

des

SCHÄDELS.

Erklärung zu Tafel 7.

Schussverletzung des Schädels auf 200 Meter Entfernung.

Fig. 1 und 2 zeigen die vordere und hintere Seite eines Schädels, welcher in der Entfernung von 200 Metern von einer Kugel des neuen deutschen Armeegewehrs 88 getroffen wurde. Der Schuss war mit der vollen Pulverladung auf die Leiche abgegeben.

Man sieht das kleine runde Loch der Einschussöffnung und das grosse zackige Loch der Ausschussöffnung; an dem letzteren konnte die Masse kleinster Knochenfragmente nicht mehr zusammengesetzt werden.

Das Präparat zeigt die explosive Wirkung der modernen Geschosse auf Knochen, speciell auf den mit Hirnmasse gefüllten Schädel. Bekanntlich erzielte schon im J. 1870 das Chassepotgewehr, bei dem Feuer aus grosser Nähe, ähnliche Wirkungen, so dass man fälschlich glaubte, auf französischer Seite würden explosive Geschosse verwendet.

Der abgebildete Schädel ist in eine Masse grosser und kleiner Bruchstücke zerbrochen, welche sich mehr weniger concentrisch, durch viele annähernd radiäre Bruchlinien getrennt, um die Ein- und Ausschussstelle gruppiren und sorgfältig durch Draht wieder verbunden sind.

Bekanntlich erklärt man diese Zersprengungen jetzt durch die Wirkungen des hydrostatischen Druckes, welche besonders am Schädel, inverminderter Weise auch an Röhrenknochen mit grosser Markhöhle und weichem Markinhalt zur Geltung kommen. (Eigene Sammlung.)

Fig 1

Fig 2

Lith Anst v F Reichhold, Munchen

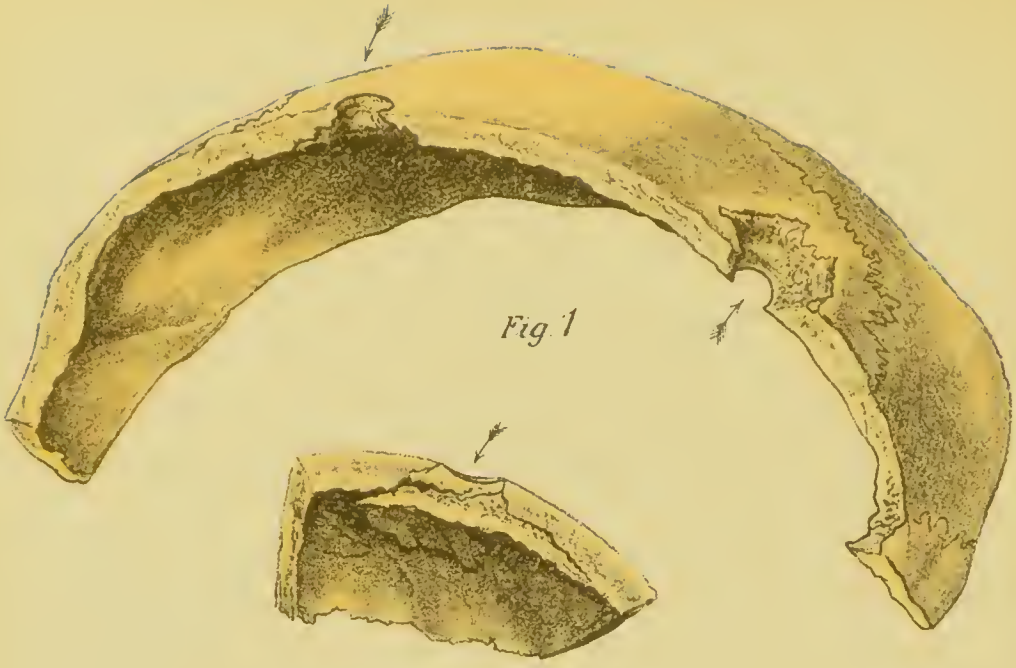

Fig. 1

Fig. 2

Fig 3

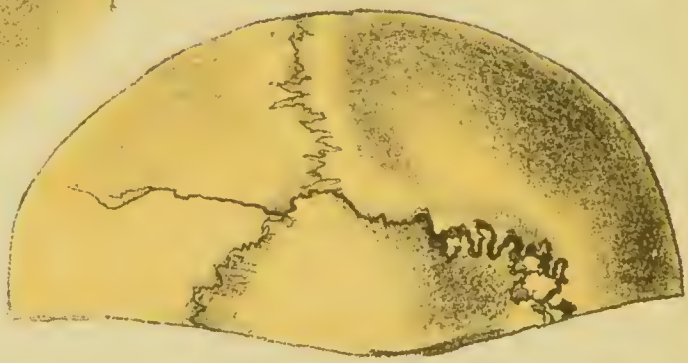

Fig. 4

Lith. Anst. v F Reichhold, München

Erklärung zu Tafel 8.

Fracturen des Schädeldaches.

Fig. 1. Schussverletzung, von aussen und von innen, künstlich. Stück des Schädeldaches einer Leiche, auf welches zwei Schüsse mit geringer Pulverladung abgegeben wurden, und zwar der eine von der Aussenseite her, der andere von der Innenseite her. Durch Pfeile ist die Richtung der Kugel angedeutet. Man sieht, dass die Einschussstelle ein rundes Loch darstellt, während die Ausschussstelle weite Splitterung, grösseren und unregelmässigen Substanzverlust zeigt. Das Bild beweist sofort, dass die alte Lehre von der Brüchigkeit der „Glastafel" hinfällig ist, und dass deren Verhalten bei den Verletzungen des Schädels vielmehr auf rein mechanischen Verhältnissen beruht. Prof. Thiersch in Leipzig besitzt das Schädeldach eines Selbstmörders, der sich durch einen Schrotschuss in den Mund das Leben nahm und an welchem sich die gleiche Splitterung der Lamina externa findet, wie in diesem künstlich hergestellten Präparat. (Eigene Sammlung.)

Fig. 2. Schwache Schusswirkung (künstlich), so dass an der Oberfläche des Schädels nur eine kleine Vertiefung (Delle) zu sehen ist, an der Lamina interna aber eine ausgedehnte Splitterung. (Eigene Sammlung.)

Fig. 3. Alte Fractur des Schädeldaches, mit *Depression der Bruchstücke* und Verdickung des Knochens an der Bruchstelle geheilt. Man sieht, dass die Lamina interna in grösserer Ausdehnung gesplittert war als die Lamina externa. (Path.-anatom. Institut Greifswald.)

Fig. 4. Schädeldach mit *Fissur* im linken Scheitelbein und exquisiter *Diastase der rechtsseitigen Hälfte der Lambdanaht.* Die Fissur schliesst sich direct der Naht-Diastase an (Path. anatom. Institut, Greifswald).

Erklärung zu Tafel 9.

Schädelbruch mit Zerreissung der Arteria meningea.

Fig. 1. Schädelhälfte, in welche die Richtung und Ausdehnung eines Schädelbruches eingezeichnet ist, welchen ich beobachtet und sofort bei der Section durch Zeichnung und Messungen fixirt habe. — Es handelte sich um einen 20jährigen Arbeiter (Dittmar), welcher am 7. Februar 1879 durch schweren Sturz (4 Stock hoch) verletzt wurde und an Tetanus (von einer schweren Quetschwunde der r. Trochantergegend aus) starb. Es fand sich bei der Aufnahme in die Klinik eine Sugillation in der linken Schläfengegend, fühlbare Fractur der l. Schläfenbeinschuppe, Blutung und dann Ausfluss von Liquor cerebrospinalis aus dem l. Ohr, Parese der l. Gesichtshälfte und der rechtsseitigen Extremitäten. Die Abbildung lässt die schwarze Bruchlinie deutlich erkennen, daneben die Furchen von den Aesten der A. meningea media und endlich die Nathlinie zwischen l. Scheitelbein und dem Stirnbein, letztere besonders von dem Durchschnitt des Schädeldaches aus erkennbar. Im Bereiche der Bruchlinie und der Ausbreitung des hinteren Astes der A. meningea ist rundlich durch eine punktirte Linie umgrenzt und leicht schraffirt die Stelle, wo sich bei der Autopsie der Bluterguss aus der zerrissenen Arterie zwischen Schädel und Dura fand. (Eigene Beobachtung.

Fig. 2. Abbildung eines horizontalen Durchschnittes durch den Schädel mit seinem gesamten Inhalt. Es findet sich ein mächtiger *Bluterguss aus der A. Meningea med.* zwischen Schädel und Dura. Das Bild demonstrirt auf's beste die Compression des Gehirns, wie sie durch diesen meningealen Bluterguss eintreten kann. (Nach Hutchinson, Illustrations of clinical surgery, II. Taf. 54).

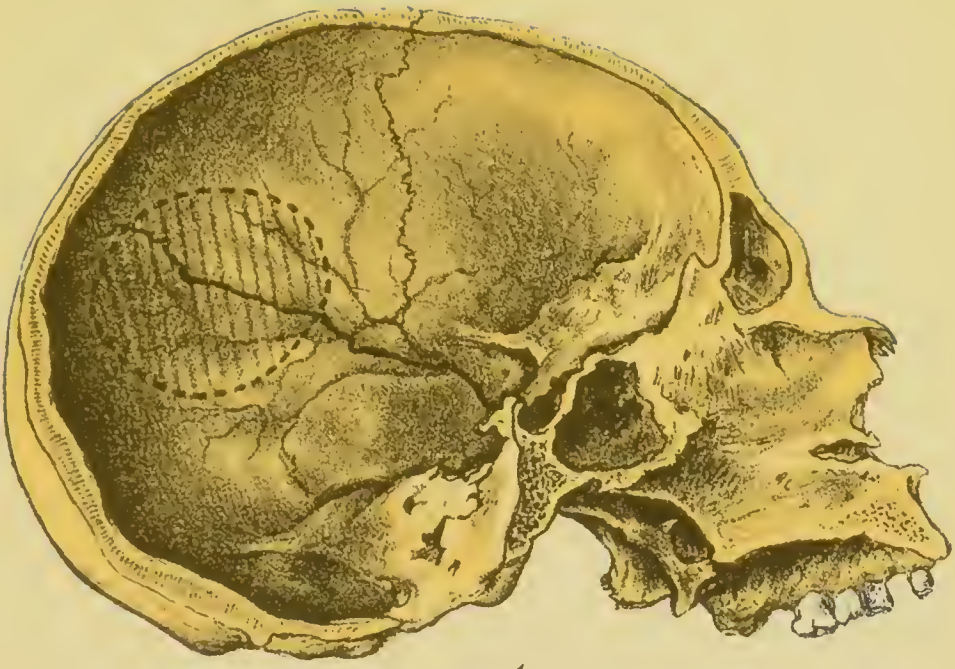

Fig. 1

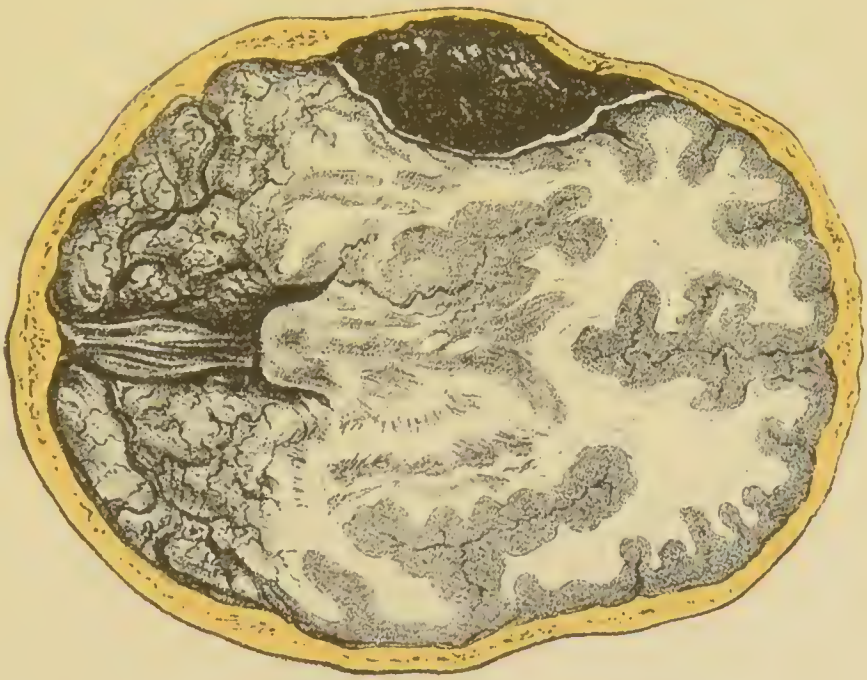

Fig. 2

Lith Anst v. F Reichhold, München

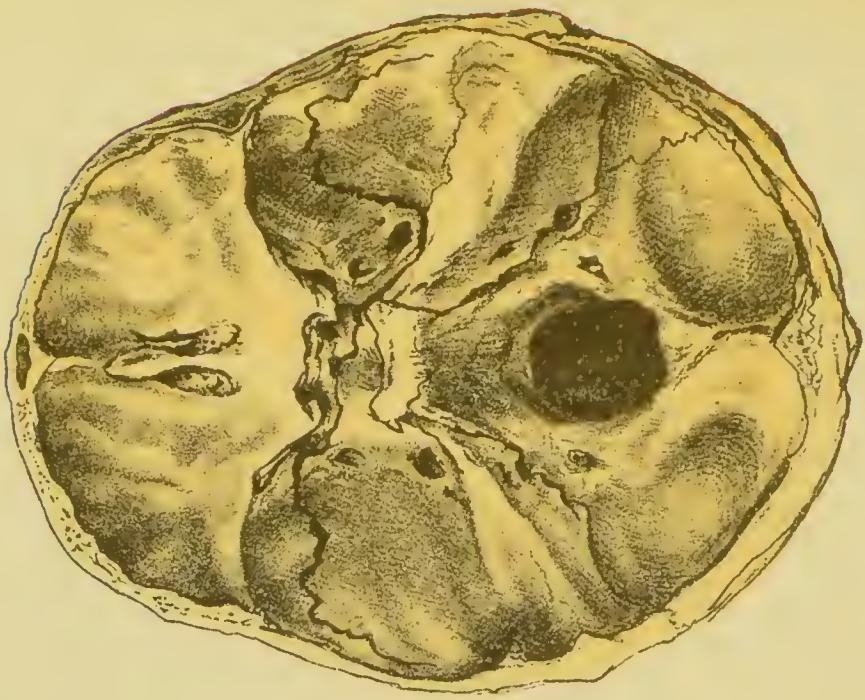

Fig. 1

Fig. 2

Lith. Anst v. F. Reichhold, München.

Erklärung zu Tafel 10.

Fractur der Schädelbasis durch Compression.

Fig. 1. Schädelbasisbruch in querer Richtung. Diese Fractur ist *künstlich* erzeugt durch *Zusammenpressen* des geschlossenen und intacten Schädels einer frischen Leiche in einem geeigneten Apparat in *querer Richtung*. Hierbei zeigt sich bekanntlich zunächst eine gewisse Elasticität, indem eine geringe Formänderung entsteht, aber mit dem Aufhören des Druckes wieder verschwindet. Ein wenig vermehrter Druck erzeugt aber dann eine Fractur der Schädelbasis in querer Richtung, bald rein durch die mittlere Schädelgrube, bald auch durch das Schläfenbein etc. (Eigene Beobachtung und cf. Messerer, Ueb. Elasticität und Festigkeit der menschlichen Knochen, Taf. 5.)

Fig 2. Fractur der Schädelbasis durch Compression des Schädels in der Längsrichtung. Der 35jährige Mann war durch Fall auf den Kopf (10 Fuss hoch) verletzt. Bei der Autopsie fand sich die abgebildete Fractur der Schädelbasis durch das Foramen magnum. Dieser von Hutchinson mitgetheilte Fall von Basisfractur entspricht den Längsbrüchen der Schädelbasis, welche bei Compression des geschlossenen Schädels in der Längsrichtung künstlich hervorgerufen werden, in analoger oder sehr ähnlicher Form. (Hutchinson, Illustrations of clinical surgery, I. Taf. 30.)

Erklärung zu Tafel 11.

Fractur der Schädelbasis durch Unterkiefer und Wirbel.

Fig. 1. Durchschnitt durch die Schädelbasis und das linksseitige Kiefergelenk in sagittaler Richtung, (normal). Die Abbildung zeigt nicht allein die Verhältnisse des Kiefergelenkes, des Gelenkfortsatzes des Unterkiefers etc., sondern auch die hier bekanntlich äuserst dünne Stelle der Schädelbasis. Es soll demonstrirt werden, dass durch eine auf den Unterkiefer einwirkende Gewalt, wenn dieselbe auf den aufsteigenden Theil und speciell auf die Gelenkfortsätze übertragen wird, (Fall auf das Kinn bei geöffnetem Munde) eine Fraktur der Schädelbasis an dieser Stelle erfolgen kann, wie es von den Autoren auch angegeben wird. Es ist ja beobachtet, dass der Gelenkfortsatz durch eine breite Bruchspalte an dieser Stelle in die Schädelhöhle hindurch getreten war. Sehr häufig werden solche Verletzungen der Schädelbasis durch den Unterkiefer nicht sein, weil oft der Unterkiefer selbst bricht und ausserdem die sehr starken Knochenränder zum Schutze der dünnen Knochenpartie an der Gelenkgrube dienen. (Eigenes Präparat.)

Fig. 2. Fractur der Schädelbasis durch den Druck der nachrückenden Wirbelsäule. — Der Verletzte, 66 Jahre alt, war aus beträchtlicher Höhe mit dem Kopf voran auf die Erde gefallen. Durch die nachrückende Wirbelsäule entstand die Fractur der Schädelbasis im Bereiche der Knochen um das Foramen magnum. Diese Beobachtung von W. Baum (Arch. f. klin. Chir. Bd. 19 S. 381) ist, wie er selbst gezeigt hat, von grosser principieller Bedeutung. Durch Druck auf die Wirbel lassen sich analoge indirecte Basisbrüche künstlich darstellen, wie ich mich ebenfalls oft überzeugt habe.

Fig. 1

Fig 2

Lith Anst .v F Reichhold, München

Fig. 1

Fig 2

Lith Anst v. F. Reichhold, München

Erklärung zu Tafel 12.

Fractur der Schädelbasis durch Verletzung der Nasengegend.

Fig. 1 und 2. Durchschnitt und Vorderansicht eines Schädels, bei welchem durch Druckverletzung auf die Nasen- und Oberkiefergegend eine Fractur der Schädelbasis zu Stande gekommen ist.

Das Präparat stammt von der Leiche eines 28jährigen Mannes (Schumann) welcher eine Fractur der Nasenbeine und unteren Orbitalränder erlitt und in Folge davon unter meningitischen Erscheinungen am 12. April 1876 starb. Bei der Autopsie fand sich das abgebildete wundervolle Präparat, welches sich mit der Bezeichnung a. 112 in der Sammlung des pathologisch-anatomischen Instituts zu Leipzig findet.

Der Durchschnitt zeigt aufs schönste die Verschiebung des knöchernen Nasen- und Siebbeins nach aufwärts, so dass die Crista galli, losgelöst, förmlich in das Innere der Schädelhöhle hineingespiesst ist. An der Vorderansicht erkennt man die Verschiebung der Nasenbeine ebenfalls, zugleich die mehrfachen Bruchlinien des unteren Orbitalrandes beiderseits.

Die Abbildungen sind nach einer Photographie des Präparates hergestellt. (Eigene Beobachtung.)

II. Fracturen des Schädels.

Bei den Fracturen des Schädeldaches ist es eine bemerkenswerthe Erscheinung, dass die Tabula interna stets in einem weiteren Umfange und mit stärkerer Dislocation der Fragmente gebrochen ist, als die tabula externa. Man hat diese Erscheinung früher durch eine grössere Brüchigkeit der inneren Tafel zu erklären gesucht und dieselbe deshalb auch tabula vitrea genannt. In neuerer Zeit hat sich ergeben, dass diese Erscheinung auf einfachen mechanischen Verhältnissen beruht, und dass bei Verletzung des Schädeldaches regelmässig die der verletzenden Gewalt abgewendete Tafel des Schädeldaches in grösserer Ausdehnung fracturirt. Ein Blick auf die auf Tafel 8 gegebene Abbildung zeigt die wichtige Thatsache, dass bei Verletzung des Schädeldaches von innen, von der Schädelhöhle her, dieselbe Erscheinung grösserer Splitterung sich zeigt an der tabula externa, wie sie unter den gewöhnlichen Verhältnissen sich immer an der tabula interna darbietet. Man muss sich vorstellen, dass unter dem Einflusse einer von aussen einwirkenden Gewalt die getroffene Stelle des Schädeldaches eine gewisse Verbiegung nach innen erfährt. Sobald die Grenze der Elasticität dieser Knochenparthie überschritten ist, tritt an der gegen die Schädelhöhle convex zu denkenden Parthie die Splitterung ein und zwar in grösserer Ausdehnung als an der concaven Stelle, an welcher die Gewalt einwirkt.

An Fracturpräparaten des Schädeldaches erkennt man häufig ein hiernach leicht verständliches Verhalten der Bruchstücke. Dieselben sind unter das Niveau des Schädeldaches verlagert und finden sich regelmässig in der Tiefe in grösserer Ausdehnung als an der Oberfläche. Bei der Untersuchung schwerer complicirter Brüche des Schädeldaches muss man

immer darauf rechnen, dass die Splitterungen der Knochen im Bereich der tieferen Partien des Schädeldaches, besonders im Bereich der tabula interna, sehr viel ausgedehnter sind, als diejenigen an der Oberfläche. Die Behandlung von solchen offenen Schädelbrüchen hat darauf Rücksicht zu nehmen, dass die äussere Weichteilwunde, welche häufig sehr verunreinigt ist, völlig glatt und rein hergestellt wird, was am besten durch sorgfältiges Abpräpariren der gequetschten und verunreinigten Gewebsstücke mit Messer und Scheere geschieht; sodann muss die Depression der Bruchstücke gehoben werden, wozu die Ausführung einer Trepanation am Rande der Frakturstelle nöthig ist. In vielen Fällen ist es zur Herstellung völliger Asepsis erforderlich, dass sämtliche Knochensplitter entfernt werden. Während die Besorgung der Wundverhältnisse hier im Uebrigen genau nach den Regeln der Chirurgie zu erfolgen hat, kann der an der Bruchstelle entstandene Defect früher oder später durch eine osteoplastische Verschiebung aus der Umgebung gedeckt werden.

Was im Sinne der Asepsis zu diesem radikalen Vorgehen und der Entfernung aller Knochensplitter Veranlassung gibt, ist die Möglichkeit respektiv Wahrscheinlichkeit, dass zwischen die Fragmente des Schädelbruches verunreinigte Partikelchen von aussen eingedrungen sind. Man findet nämlich an manchen Präparaten von Fractur des Schädeldaches, dass zwischen die Fragmente Haare in grosser oder kleiner Menge eingeklemmt sind. Ich habe diese Erscheinung an Präparaten des Leipziger und des Münchener pathologischen Instituts wiederholt gesehen. Die Erklärung liegt offenbar darin, dass in dem Momente des Zustandekommens der Fractur die Bruchstücke viel stärker klaffen als nachher, und dass in diesem Augenblick durch die von aussen wirkende Gewalt nach Trennung der Weichteile die Kopfhaare in die Wunde hineingepresst werden. So können in dem Momente, in welchem ein stärkeres Klaffen der

Bruchstücke vorliegt, Haare des verletzten Individuums zwischen dieselben gelangen und nachher so fest zwischen denselben sitzen, dass sie auch während der Maceration der Knochen nicht wieder verloren gehen.

Bei frischen subcutanen Fracturen ist die Indication zu einem blutigen Eingriff, etwa einer Trepanation, fast niemals gegeben. Entgegen früheren Anschauungen weiss man nämlich jetzt, dass Impressionen mässigen Grades nicht unter allen Umständen ungünstige Folgen für das Gehirn nach sich ziehen. Denn eine geringe Verminderung der Capacität der Schädelhöhle ist ohne Bedeutung. Wohl können in solchen Fällen späterhin ausnahmsweise Störungen erfolgen, z. B. durch Auftreten der sog. Jackson'schen Rindenepilepsie etc. und es kann dann später ein Eingriff notwendig werden.

Für die Lehre von den Fracturen des Schädels im Ganzen ist es von Wichtigkeit, dass der seiner Zeit von Bruns gegebene Nachweis einer gewissen Elasticität des Schädels durch neue mit den besten Instrumenten und allen Cautelen angestellte Untersuchungen bestätigt ist. Der Schädel besitzt eine gewisse Elasticität, und eine denselben treffende Gewalt wird erst nach Ueberschreitung der Elasticitätsgrenze eine Fractur herbeiführen. Das gilt auch für die Fracturen der Schädelbasis, wenngleich constatirt werden muss, dass die Schädelbasis den schwächsten Punkt des gesamten Schädels darstellt.

Es ist leicht verständlich, dass Fracturen der Schädelbasis nur auf indirecte Weise erfolgen können. Man hat früher zur Erklärung der Schädelbasisbrüche den Begriff des Contrecoup herangezogen. Man verstand darunter, dass die mechanische Einwirkung einer äusseren Gewalt auf das Schädeldach zu einer gewissen, etwa wellenförmig vorzustellenden Bewegung der umgebenden Knochentheile führe, und dass durch die Fortsetzung dieser Einwirkung schliesslich auf der entgegengesetzten Seite, also an der Schädelbasis, die Hauptwirkung, die Fractur, zu Stande komme.

Diese Lehre vom Contrecoup hat infolge fortschreitender Erkenntniss mehr und mehr an Bedeutung verloren, und heutzutage kann man kaum mehr von Contrecoup in dem angegebenen Sinne sprechen.

Ausser dem oben angeführten Umstande, dass die Schädelbasis den schwächsten Theil des gesamten Schädels darstellt, sind mehrere andere Punkte von Wichtigkeit, welche das Entstehen indirecter Basisbrüche in mechanisch ausreichender Weise erklären. Ein grösserer Theil der Basisbrüche entsteht durch eine Fortsetzung der Fissuren von einem Teile des Schädelgewölbes her. Es liegt ja in der Natur der Sache, dass die Verletzungen des Kopfes, sei es nun durch Auftreffen eines äusseren Gegenstandes, sei es durch Herabfallen des Menschen auf den Kopf, in der Regel zu schwerer Läsion und Fractur im Bereich des Schädelgewölbes in seinen oberen und seitlichen Teilen (Schläfengegend) führen. Wer eine grosse Zahl von solchen Fällen zu sehen Gelegenheit hat, weiss, dass auf diese Weise ein erheblicher Procentsatz der Basisbrüche entsteht, also einfach als Fortsetzung der im Schädeldach vorhandenen Fractur. Ein anderer Theil der Schädelbasisbrüche entsteht auf indirecte Weise dadurch, dass Theile des Gesichtsschädels oder die Wirbelsäule in die Schädelbasis förmlich hineingetrieben werden. Wenn ein Verletzter mit dem Kopf voran auf den Erdboden gestürzt ist und keine directe Verletzung des Schädeldaches erlitten hat, so kann doch nach Auffallen des Kopfes durch die im Sturze nachrückende Wirbelsäule ein Druck auf die Schädelbasis in der Umgebung des foramen magnum ausgeübt werden. Hierdurch wird dann der Schädel wie durch eine directe Gewalt eingebrochen. Das Gleiche wird möglich sein, wenn der Körper mit dem Rumpf auffällt und der Schädel sich gewissermassen selbst an der senkrecht gegen seine Basis festgestellten Halswirbelsäule eindrückt. Diese Brüche haben etwas in hohem Grade Charakteristisches (vergl. Tafel 11) und können auch experimentell dargestellt werden.

In ähnlicher Weise wie durch die Wirbelsäule kann vom Gesichtsschädel aus eine Basisfractur zu Stande kommen, doch sind das sehr viel seltenere Erscheinungen. Tafel 12 zeigt ein Präparat, bei welchem durch eine auf die Nasengegend einwirkende Gewalt ein Hineinrücken der knöchernen Nase in die vordere Schädelgrube mit höchst charakteristischer Verschiebung der crista galli zu Stande gekommen ist. Auf Tafel 11 ist die Schädelbasis an der Stelle des Kiefergelenkes in einem Sagittaldurchschnitt abgebildet, um daran zu erinnern, dass dieses die dünnste, manchmal durchscheinende Stelle der Schädelbasis ist und dass hier durch einen Druck des Unterkiefers, etwa durch Sturz auf das Kinn bei geöffnetem Munde, Basisbrüche beobachtet sind.

Eine andere Gruppe der Basisbrüche wird dadurch hervorgerufen, dass der Schädel als Ganzes eine Compression erleidet. Gerade hierbei kommt die Elasticität des Schädels zur Geltung. Bei fortgesetzter comprimirender Gewalt entstehen aber Fracturen, und zwar lässt sich experimentell nachweisen, dass diese Fracturen bei Compression in der Längsrichtung stets in der Längsrichtung des Schädels, bei Compression in querer Richtung dagegen quer durch die Schädelbasis verlaufen. Die Bruchlinien sind hiernach selbstverständlich nicht immer die gleichen, aber doch im Grossen und Ganzen von gleichem Charakter (vergl. Tafel 10).

Unerklärt bleiben nach diesen bisherigen Erörterungen nur die seltenen isolirten Fracturen des Orbitaldaches und die Basisfissuren bei Schussverletzungen. Für die letzteren ist heutzutage die Wirkung des hydrostatischen Druckes mit dem Erfolg einer gewissen Höhlenpressung anerkannt. Dass bei solchen Verletzungen, welche den Schädel als Ganzes treffen, der schwächste Theil desselben die Fractur oder Fissur darbietet, ist nicht zu verwundern. Weitere theoretische

Erwägungen über diese Fragen sind in den grösseren einschlägigen Werken nachzusehen.

Die Symptome einer Basisfractur sind natürlich je nach dem Sitz der Fractur resp. nach der betroffenen Schädelgrube sehr verschieden. In der grossen Zahl der die mittlere Schädelgrube und die Ohrgegend betreffenden Fälle ist Blutung aus dem Ohr der verletzten Seite (Zerreissung des Trommelfells), manchmal Ausfluss von Liquor cerebrospinalis aus dem Ohr, Abtröpfeln klarer seröser Flüssigkeit nach Aufhören der Blutung, in grösserer Menge (die Flüssigkeit eiweissfrei aber reich an Kochsalz) vorhanden, dazu sehr häufig die Verletzung des Nervus facialis und N. acusticus, auch des Trigeminus etc. Bei den Fracturen in der vorderen Schädelgrube senkt sich der Bluterguss im Laufe der ersten Tage in die Augengegend und kommt als Blutunterlaufung der Augenlider zur Erscheinung; dieses Symptom hat aber nicht die ihm früher zugeschriebene pathognomische Bedeutung. Blutung aus der Nase ist dabei häufig und kann bei Rückenlage des Patienten oder, wenn die hintere Partie der Nasenhöhle verletzt ist, zum Hinabfliessen des Blutes in den Rachen und zum Verschlucken desselben, gelegentlich also zu blutigem Erbrechen führen. In Fällen von Basisfractur werden Erscheinungen von Seiten des Gehirns nicht vermisst werden. Die relativ leichteste Affection derselben, welche hier in Frage kommt, ist die Gehirnerschütterung, Commotio cerebri, ein klinischer Begriff, ausgezeichnet durch Bewusstlosigkeit des Verletzten, Erbrechen und Störung der Herzthätigkeit, meistens Pulsverlangsamung. Die Bewusstlosigkeit dauert mehr oder weniger lange, selten länger als 1—1½ Tage; zuweilen fehlt dem Patienten in der Folge jede Erinnerung an das Vorgefallene. Im Uebrigen verschwinden die Symptome völlig und es folgt Genesung.

Sehr viel schwerer ist die Contusio cerebri,

die Gehirnquetschung, weil hier schwere, anatomische Veränderungen, Blutergüsse im Gehirn und häufig sogar Zertrümmerung von Hirnsubstanz vorliegen. Je nach der Wichtigkeit des betroffenen Hirnrindentheiles werden besondere nervöse Symptome durch Ausfall gewisser Centren vorhanden sein; hier sind dann neben den allgemeinen auch Herdsymptome zu beobachten. Meningitis und Encephalitis sind dabei häufige Folgeerscheinungen.

Unter Umständen kommt es auch zu einer Compressio cerebri, zum Hirndruck. Es ist durch klinische Beobachtung und durch Experimente festgestellt, dass ein relativ grosser Teil der Schädelhöhle ausgeschaltet sein muss, um die Erscheinungen des Hirndruckes hervorzurufen; kleine Extravasate, Schädeldepressionen von nicht ganz ungewöhnlich grosser Ausdehnung, rufen die Symptome des Hirndruckes nicht hervor. (Ausweichen des Liquor cerebrospinalis.) Bei Schädelbrüchen erzeugt namentlich das durch Zerreissung der A. meningea media entstandene Blutextravasat, welches zwischen Dura mater und Knochenfläche seinen Sitz hat und die Convexität des Gehirns abflacht (cf. Tafel 9), häufig Hirndrucksymptome. In typischen Fällen dieser Art gehen die Anfangs vorhandenen Erscheinungen der Commotio cerebri vorüber, der Patient kommt wieder zum Bewusstsein, er scheint auf gutem Wege zu voller Genesung. Da kommen neue Erscheinungen, Anfangs Reizungssymptome, später Lähmungs-, Depressionszustände mit erneutem Verlust des Bewusstseins, und schliesslich schwerem Coma. Hier kann nur die Trepanatio cranii an der Stelle des Blutextravasates, die Ausräumung desselben und wenn nöthig die Unterbindung der A. meningea media Rettung schaffen.

Im Uebrigen ist die Therapie bei den nicht complicirten Schädelbrüchen eine rein zuwartende. Ruhe, allgemeine Pflege des Verletzten, unter Umständen Ernährung mit der Schlundsonde, local vielleicht einmal Kälte, namentlich aber Abhaltung von Schädlichkeiten

Ob man bei Ausfluss von Blut aus dem Ohr den äusseren Gehörgang mit desinficirender Lösung ausspritzen soll, darüber lässt sich streiten. Ich halte es für unmöglich, dadurch eine vollkommene Desinfection herbeizuführen, und lasse den Gehörgang nur in seinem äusseren Teil vorsichtig auswischen, das Ohr und die umgebende Haut jedoch gründlich desinficiren und sterile Watte auflegen. Bei einer Injection von Flüssigkeit könnte gerade eine Infection der tieferen Teile der Wunde (Meningitis) herbei geführt werden.

Die Heilung der Schädelbrüche erfolgt knöchern, nur mit auffallend geringer Callusbildung; der letztere Umstand ist durch die geringe Dislocation, die vollkommene Ruhe der Bruchstücke bedingt und dadurch, dass die Dura mater keine so intensive knochenbildende Fähigkeit besitzt wie das Periost der Röhrenknochen. Selten bleiben Schädellücken noch Fracturen des Schädeldaches zurück (bei kleinen Kindern), zum Theil mit Bildung von Meningocele.

III.

FRACTUREN

und

LUXATIONEN

des

UNERKIEFERS, des THORAX

und der

WIRBELSÄULE.

Erklärung zu Tafel 13.

Luxation des Unterkiefers nach vorn.

Fig 1. Doppelseitige Luxation des Unterkiefers, an der Leiche *künstlich* hergestellt und präparirt. Die schöne Abbildung zeigt die Symptome dieser Luxation: weit offen stehenden Mund, das Kinn etwas nach vorn verschoben; dazu sieht man am Präparat die Lage des Gelenkfortsatzes des Unterkiefers *vor* dem Tuberculum articulare, das letztere frei vorragend und hinter demselben die leere Gelenkgrube (Fossa glenoidalis). Da ein Stück des Masseter entfernt ist, erkennt man ausser dem erwähnten auch die Gelenkkapsel, welche von der Gelenkgrube zum dislocirten Processus condyloideus verläuft und stark gespannt ist. Sehr charakteristisch ist der frei präparirte M. temporalis, welcher durch die Luxationsstellung in höchster Spannung sich befindet und dadurch zu einer wirklichen Verhakung des Gelenkfortsatzes vor dem Tuberc. articulare führt. Diese Darstellung lässt die Spannung, die active Unmöglichkeit, den Mund zu schliessen, und wohl auch die richtige Methode der Reposition (Lösung der Verhakung durch Druck auf den Unterkiefer nach abwärts) erkennen. (Eigenes Präparat.)

Fig. 2 u. 3 stellen *die normalen Verhältnisse* bei geschlossenem (Fig. 2) und bei geöffnetem Munde (Fig. 3) dar. Es ist das gleiche Präparat wie bei Fig. 1., der Masseter z. Th. abgetragen: der Temporalis erscheint bei dem einfach geöffneten (nicht luxirten) Kiefer etwas schlafter, d. h. nicht so gespannt wie in Fig. 1, noch mehr in Fig. 2 bei geschlossenem Munde.

Vergleiche auch Fig. 1 auf Tafel 11.

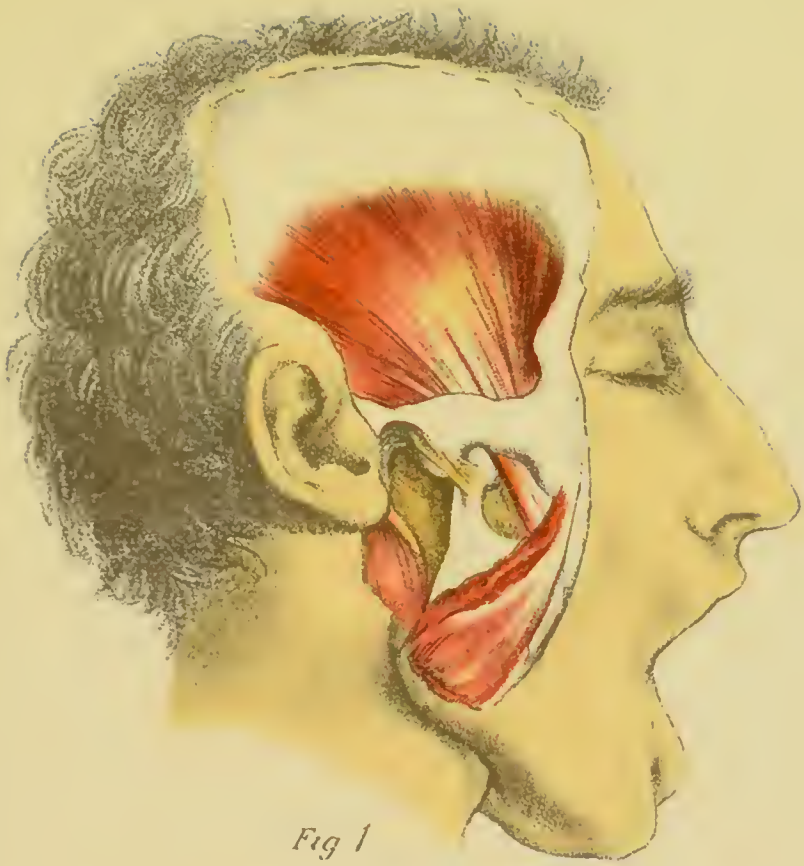

Fig 1

Fig 2b

Fig 3

Lith Anst v F Reichhold, Munchen

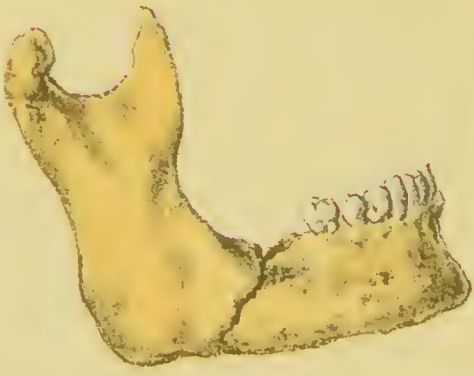

Fig. 1

Fig 2a

Fig 3

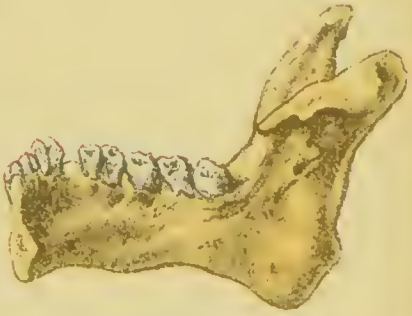

Fig 2b

Fig 4

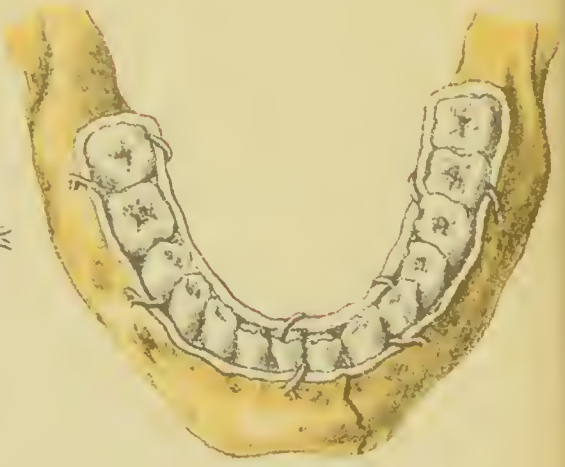

Fig 4a

Lith Anst v.F Reichhold, München

Erklärung zu Tafel 14.

Fracturen des Unterkiefers.

Fig. 1. Frischer Knochenbruch im Körper des Unterkiefers mit schräg verlaufender Bruchlinie im Bereiche der (nicht mehr vorhandenen) Mahlzähne. (Pathol.-anat. Institut München.)

Fig. 2 a u. b. Fractur des Gelenkfortsatzes des Unterkiefers. Namentlich die Ansicht des Präparates von innen (Fig. 2 *b*) zeigt das Bruchstück mit seinem spitzen Ende, nach abwärts verschoben und so geheilt, dass das obere Ende des Proc. condyloideus sogar noch von dem normalen Proc. coronoideus überragt wird. Die Fossa semilunaris ist durch das dislocirte Bruchstück z. Th. ausgefüllt. Der Einfluss dieser Verhältnisse auf die Stellung und die Beweglichkeit des Unterkiefers lässt sich leicht erkennen. (Path.-anat. Inst. München.)

Fig. 3. Interessante Fractur schräg durch den Körper des Unterkiefers und an beiden Gelenkfortsätzen, frisch. Die letzteren Bruchlinien können hier nur indirect durch Fall auf das Kinn hervorgerufen worden sein. (Vergl. Fig. 1 Taf. 11 nebst Erklärung.) Dabei ist auch der Körper der Mandibula fracturirt. (Path.-anat. Inst. München.)

Fig. 4 u. 4a. Hammond's *Drahtschiene für Unterkieferbrüche*, in Fig. 4 *a* in natürlicher Lage am Kiefer (nach Röse, über Kieferbrüche und Kieferverbände).

Erklärung zu Tafel 15.

Fracturen der Rippen und des Brustbeines.

Fig. 1. Vier Rippen mit alter geheilter Fractur an dreien derselben. Die Fractur ist an den oberen drei Rippen der Abbildung gut erkennbar; an der dritten handelt es sich offenbar um einen geheilten Stückbruch, indem ein ganzes Stück der Rippe ausgebrochen war, aber wieder eingeheilt ist. Die Fractur findet sich in der Gegend der Anguli costarum. (Path.-anat. Inst., Greifswald.)

Fig. 2. Fractura sterni, frisch, künstlich hergestellt an der Leiche und präparirt, nach Analogie einer selbst beobachteten Fractur des Brustbeins. (Eigene Beobachtung.)

Fig. 3. Mit Dislocation geheilte Diastase zwischen Manubrium und Corpus sterni im Längsdurchschnitt von der Seite. Präparat in der Sammlung des allg. Krankenhauses in Wien; es stammt von einer 42jährigen Frau. Die Verschiebung des oberen Bruchstückes unter das untere ist leicht erkennbar. — Das Präparat entspricht genau zwei Beobachtungen, welche ich hier an Lebenden gemacht habe; in beiden war diese Fractur mit der gleichen Dislocation indirect durch Fall auf das Genick und Vornüberbeugen der Wirbelsäule entstanden. Die hier abgebildete Dislocation liess sich durch Gewichtszug mittelst der Glisson'schen Schwinge am Kopfe und derartige Lagerung, dass der Brustkorb auf einem Keilkissen auflag und der Kopf etwas nach hinten übergebeugt lag, ohne Schwierigkeit ausgleichen. Heilung in guter Stellung. (Abb. aus Gurlt, Lehre von den Knochenbrüchen, II. S. 273.)

Fig. 1

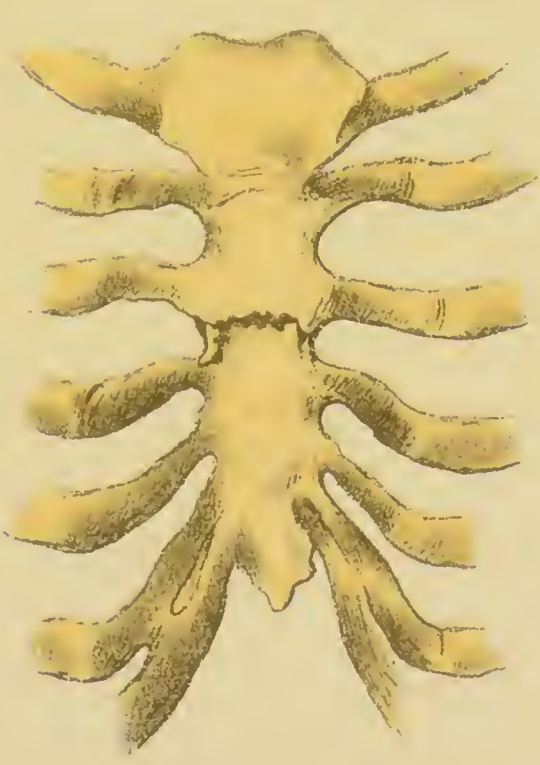

Fig. 2

Fig. 3

Lith Anst v F. Reichhold, München.

Fig. 1a

Fig. 1b

Fig. 2a

Fig. 2a

Lith Anst v f Reichhold, München.

Erklärung zu Tafel 16.

Luxation der Halswirbelsäule.

Die Abbildungen dieser Tafel sind nach der Natur gezeichnet. Wir haben ein reinliches Bänderpräparat der Halswirbelsäule und der oberen Brustwirbel hergestellt und an diesem zuerst eine einseitige, dann eine doppelseitige Luxation hergestellt. Jede Abbildung ist daher genau nach der Natur angefertigt.

Fig. 1 a u. b. Einseitige Luxation (Rotationsluxation) der Halswirbelsäule von der Seite und von hinten gesehen. Man erkennt auf's schönste, dass der vierte Halswirbel zum fünften derart verschoben ist, dass die Gelenkflächen linkerseits sich nicht mehr berühren. Durch eine Abductionsbewegung (Beugung nach der rechten Seite) ist eine Diastase dieses Gelenkes eingetreten und dann durch eine Rotation (nach vorn) eine völlige Verschiebung, die zur Verhakung der beiden Gelenkfortsätze (Proc. obliqui) zu einander geführt hat. Auch das Hervortreten des 4. Wirbelkörpers ergibt sich von der Seitenansicht, ebenso die Neigung der Wirbelsäule, resp. des Kopfes nach rechts an der hinteren Ansicht.

Fig. 2 a u. b. Doppelseitige (Beugungs)-Luxation der Halswirbelsäule. Man erkennt hier leicht das starke Hervortreten des 4. Wirbelkörpers vor den fünften und die doppelseitige Verhakung, auch die gerade, unveränderte Richtung der Wirbelsäule an der Ansicht von hinten. (Eigene Präparate.)

Erklärung zu Tafel 17.

Fractur der Halswirbelgegend.

Diese Abbildung zeigt die *Fractur der Halswirbelsäule* im Bereiche des 6. und 7. Wirbelkörpers von einem 33jährigen Mädchen (Auguste Ahrens), welche am 28. Juni 1889 in die Greifswalder Klinik aufgenommen wurde und am 5. Juli verstarb. Nach dem im pathol.-anat. Institut aufbewahrten Präparat und einer damals frisch hergestellten Photographie desselben wurde nun an der Leiche die gleiche Fractur erzeugt und dieses Präparat gezeichnet.

Man erkennt aufs schönste die *Fractur der beiden Wirbelkörper* 6 und 7, die hochgradige Verschiebung des 7. nach hinten oben, so dass eine starke Verengerung des Rückgratskanales und eine schwere *Quetschung des darin enthaltenen Rückenmarkes* resultirt.

In dem Falle Ahrens fand sich eine völlige quere Durchquetschung des Markes. Dem entsprechend waren bei Lebzeiten bei freiem Sensorium, sensible und motorische Lähmung des Rumpfes und der unteren Extremitäten, auch Störungen im Bereich der oberen Extremitäten vorhanden. Die Grenze der Sensibilität fand sich vorn in der Höhe der 3. Rippe beiderseits. Dazu Retentio urinae. In der Gegend des 5. Halswirbels fand sich im Nacken ein deutlicher Vorsprung; in Narcose liess sich derselbe leicht ausgleichen. Gewichts-Extension des Kopfes mit Hilfe der Glisson'schen Schwinge und eines schleifenden Kopfhalters; Lagerung auf Heberahmen mit guter Polsterung (Wasserkissen). Der Tod trat ein unter dem Bilde der Respirationslähmung. (Eigene Beobachtung.)

Lith Anst v F Reichhold, München

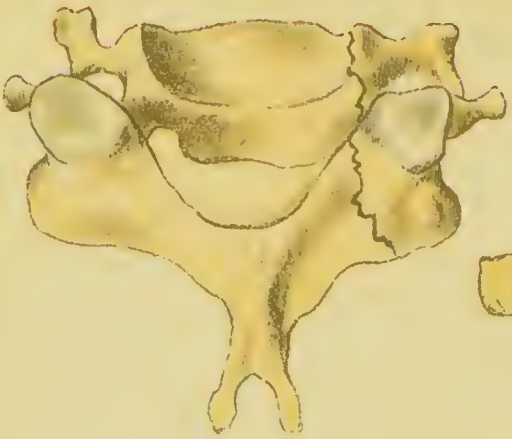

Fig. 1

Fig 2

Fig 3

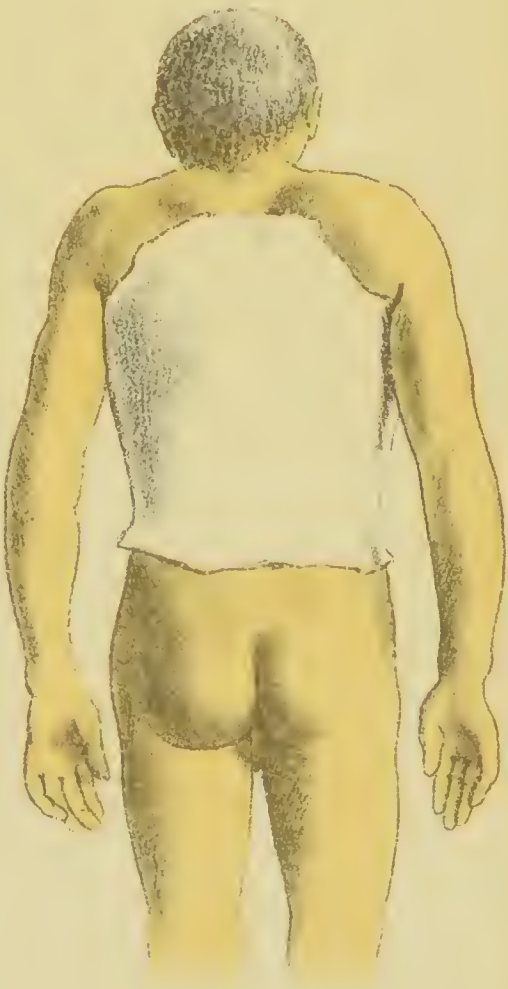

Fig 4

Lith Anst v F Reichhold München

Erklärung zu Tafel 18.

Fracturen der Wirbel. Traumatische Kyphose.

Fig. 1. Fractur des V. Halswirbels. Durch Ueberfahren entstanden. Der Wirbelkörper ist intact geblieben. (Path.-anat. Institut Greifswald.)

Fig. 2. Fractur eines Processus spinosus. (Eigene Beobachtung.)

Fig. 3. Winklige Kyphose durch Wirbelfractur. Der 38jährige G. Wolk fiel am 24. Mai 1894 von einem 5 Meter hohen Gerüst auf seinen Rücken, so dass er gerade auf einzelne Ziegelsteine auffiel. Als die erste Bewusstlosigkeit schwand, konnte er von seinen Kameraden unterstützt in seine wenige Minuten entfernte Wohnung gehen. Bei seiner Aufnahme in die Klinik am 30. Mai fand sich die in der Abbildung dargestellte Kyphose im Bereiche des 8. und 9. Brustwirbels und starker Schmerz dieser Region bei Betasten. Nervöse Erscheinungen fehlten vollständig.

Fig. 4. Derselbe Patient mit angelegtem *Gypscorset*; durch dasselbe ist die Fracturstelle etwas entlastet und vor directen oder indirecten Läsionen geschützt. (Nach einer Photographie desselben Patienten.)

III. Fracturen der Gesichtsknochen.

Diese Knochen sind der Untersuchung von aussen oder von der Nasen- und Mundhöhle aus so zugänglich, dass deren Fracturen kaum jemals diagnostische Schwierigkeiten bereiten. Diese Knochenbrüche sind fast immer als complicirte aufzufassen, da die Bruchstelle mit der Nasen- oder Mundhöhle in offenem Zusammenhange steht; auffallend genug, dass trotzdem die Heilung in der Regel keine erheblichen Gefahren mit sich führt.

Die Knochen der Nase erleiden nur directe Verletzungen durch Schlag oder durch Auffallen. Fractur der Nasenbeine und der dahinter gelegenen Theile des knöchernen Septum narium führt meist zu deutlicher, zuweilen zu hochgradiger Deformität (traumatische Sattelnase). Die Deformität kann in frischen Fällen durch Eingehen mit einer Kornzange in die Nasenhöhle gehoben werden. Von den Symptomen sind die Sugillationen, die Blutung aus der Nase leicht verständlich; ein spärliches Hautemphysem kann durch Eindringen von Luftbläschen durch den Schleimhautriss in das Zellgewebe der Fracturgegend zu Stande kommen,

Fracturen des Jochbeins und des Oberkiefers sind die Folge directer Läsion, sehr oft von Hufschlag; sie sind deshalb auch sehr oft mit einer Hautwunde complicirt. Die Diagnose bietet keine Schwierigkeiten; die Therapie sorgt für Reinigung der Mundhöhle, vorsichtige flüssige Ernährung und natürlich für Reposition und geeignete Fixation dislocirter Stücke des Alveolarfortsatzes. Dies geschieht am besten mit zahnärztlicher Hülfe, wodurch auch lose Zähne oft noch erhalten werden können. Gelegentlich habe ich durch das Annageln eines Fragmentes auf einfachste Weise gute Heilung erzielt.

Die Knochenbrüche des Unterkiefers sind

häufiger; ihre Untersuchung und Erkennung von aussen und vom Munde aus ist so einfach, dass darüber kaum etwas gesagt zu werden braucht. Bei den Brüchen des Unterkieferkörpers resp. -Bogens kann man insofern eine typische Dislocation beobachten, als der hintere Theil einer Hälfte durch den Masseter nach oben gezogen, der vordere Theil durch den Biventer und die anderen sich am Kinn ansetzenden Muskeln nach unten dislocirt wird. Das ist so überaus einfach, dass es keiner Abbildung bedarf. Schwierigkeiten bieten diese Brüche nur zur Retention in guter Stellung. Glücklicherweise ist man heute nicht mehr auf die aussen an dem Unterkieferrande und der Kinngegend anzubringenden und durch Binden gegen den Oberkiefer zu fixirenden Verbände, Schienen und Apparate, angewiesen. Mit zahnärztlicher Hülfe oder durch einfache Improvisation derselben gelingt die Fixation der Bruchstücke durch kleine Schienen, die an den Zähnen beider Fragmente befestigt werden. Nur wo die Zähne fehlen, oder unter anderen besonderen Verhältnissen ist man auf die Benützung der älteren Methoden oder auf die Knochennaht mit dickem Silberdraht angewiesen. Dazu natürlich möglichstes Reinhalten der Mundhöhle!

Von selteneren Knochenbrüchen des Unterkiefers sind diejenigen des Gelenkfortsatzes zu erwähnen (Tafel 14). Die seltene Fractur des Processus coronoideus entsteht als Rissbruch durch den M. temporalis; Heilung meist mit starker Diastase.

Die Entstehung der Unterkieferbrüche ist meistens eine directe, doch kommen auch indirecte Fracturen vor durch Fall auf das Kinn oder durch seitliches Zusammenpressen des Knochens.

Luxationen des Unterkiefers.

Sehr häufig ist die doppelseitige Luxation des Unterkiefers nach vorn: Dieselbe entsteht bei übermässigem Oeffnen des Mundes (Gähnen, Erbrechen etc.). Bekanntlich tritt bei jeder physiologischen Bewegung des Unterkiefers eine Verschiebung des Gelenkköpfchens ein; wird der Mund ge-

öffnet, so verlässt das Köpfchen die Gelenkgrube und gelangt bei geöffnetem Munde auf das Tuberculum articulare. Die Axe für diese Bewegung, der ruhigste Punkt des Unterkiefers dabei, liegt etwa an dem Anfang des Canalis mandibularis an der Lingula. Wird nun die Bewegung forcirt, so kann das Köpfchen nach vorn noch über den Gelenkhöcker hinausgelangen und kommt hier wieder in eine Vertiefung, in welcher es nun förmlich festgehakt liegt: Die Luxation ist eingetreten. Durch den starken Zug der Muskeln, besonders des M. temporalis wird die Verhakung erst recht fest.

Es ist leicht verständlich, dass deshalb zur Reposition ein bestimmtes Manöver erforderlich ist. Der Unterkiefer muss zunächst nach abwärts gedrückt und geschoben (am besten durch Druck mit den beiden in die Mundhöhle eingeführten Daumen auf die Alveolarfortsätze des Unterkiefers), dann etwas nach hinten gedrückt werden. So gelangt das Köpfchen auf das Tuber articulare, und die Luxation ist gehoben. Man spürt bei der Reposition das plötzliche Nachlassen des Widerstandes, welcher durch die Muskeln im Sinne der Verhakung ausgeübt wird.

Die Symptome sind überaus einfach: Der Mund weit geöffnet, die Zahnreihe des Unterkiefers weit vorstehend über diejenige des Oberkiefers; völlige Unfähigkeit des Patienten, den Mund selbst zu schliessen; das Fehlen der Prominenz des Proc. condyloideus an normaler Stelle und ihr Vorhandensein weiter vorn. Bei der einseitigen Luxation nach vorn steht der Mund auch weit geöffnet und das Kinn etwas nach der gesunden Seite verschoben. Die Gelenkkapsel bleibt meistens unverletzt, ist nur sehr stark gedehnt (Tafel 13). Bei Kindern kommt diese Luxation nicht vor. Die Prognose ist günstig; doch besteht zuweilen eine grosse Neigung zur Wiederkehr dieser Luxation (habituelle Luxation des Unterkiefers.)

Fracturen und Luxationen der Wirbelsäule.

Man kann von typischen Fracturen der

Wirbelkörper sprechen, welche im Bereich des 5., 6. Halswirbels und des untersten Brust- sowie ersten Lendenwirbels am häufigsten vorkommen. Es sind stets gröbere Gewalten (Sturz aus einiger Höhe, Verschüttung etc.), welche diese Fracturen hervorbringen. Das ist schon deshalb begreiflich, weil die Wirbelsäule als Ganzes einen hohen Grad von Elasticität und Beweglichkeit, auch bedeutende Festigkeit besitzt; besteht doch die Wirbelsäule zum 4. Theil ihrer Länge aus den elastischen und grosse Beweglichkeit zulassenden Intervertebralscheiben. Die Beweglichkeit der Wirbelsäule ist bekanntlich durch Uebung grosser Ausbildung fähig. Man denke nur an die fabelhaften Bewegungen der sog. Kautschukmänner, welche im Halstheil, an der Verbindung vom Brust- und Lendentheil und im Lendentheil selbst zu förmlichen Abknickungen führen. Nur durch grosse Gewalt, durch Verschiebungen über das Mass der möglichen Beweglichkeit hinaus, und bei gleichzeitiger muskulärer Feststellung der Wirbelsäule als Ganzes kommt es zu diesen Fracturen.

Eine typische Erscheinung dieser Wirbelkörperbrüche ist, abgesehen von dem shocartigen Zustand, welcher nach so schweren Verletzungen auftritt, die traumatische Kyphose an der Bruchstelle. Dieselbe resultirt durch die Verschiebung der Bruchstücke im Sinne einer Verkürzung, eine Folge der einwirkenden Gewalt, auch des Muskelzuges der mächtigen Längsmuskeln und secundärer Bewegungen. Hierdurch wird dann eine winkelige Prominenz der Wirbelsäule an ihrer Rückseite bedingt, welche an dem characteristischen Vorsprung der betreffenden Proc. spinosi kenntlich ist. Wenn der Wirbel nicht quer, sondern schräg gebrochen ist, kann natürlich, entsprechend der Richtung der Bruchfläche auch eine seitliche Verschiebung resultiren.

Ein geringer Grad von Kyphose ist zuweilen schwer festzustellen, dann ist der starke locale Schmerz wichtig. Abnorme Beweglichkeit und Crepitation sind natürlich nicht nachweisbar. Nebenverletz-

ungen können vorliegen von Seiten des Rückenmarks und der durch die Intervertebrallöcher austretenden Nerven. Das Rückenmark ist zwar recht sicher bewahrt in dem durch Knochenbögen und starke Bänder geschützten Kanal, mit seinem Ueberzug der Dura mater spinalis und der durch den Liquor cerebrospinalis geschaffenen weichen Umgebung. Aber bei den Fracturen der Wirbelkörper und der Verschiebung der Bruchstücke kommt es doch häufig zu einer mehr oder weniger schweren Quetschung des Rückenmarks; bei einer völligen Durchquetschung desselben tritt der dem Sitz der verletzten Stelle entsprechende Ausfall im Gebiet der motorischen und sensiblen Nerven in den Vordergrund: Lähmung von Mastdarm und Blase, Paraplegie der unteren Extremitäten bei Verletzung im Brusttheil; motorische und sensible Lähmung am Rumpfe und in den Armen, schwere Störung der Athmung, zuweilen enorme Steigerung der Körpertemperatur bei Verletzung im unteren Halstheil; rascher Tod durch Läsion des Athmungscentrums bei Verletzung des oberen Halstheiles der Wirbelsäule. Die Prognose dieser Fracturen hängt von der Art der Nebenverletzungen und deren Folgen ab. An sich ist der Bruch des Wirbelkörpers einer knöchernen Heilung fähig, und es leben viele Patienten nach dieser Verletzung ungestört und mehr oder weniger arbeitsfähig, wenn nur das Rückenmark unverletzt blieb. Sind dagegen Erscheinungen einer Rückenmarksläsion vorhanden, so ist der Fall immer ein sehr ernster. Wenn auch keine Myelitis eintritt, so drohen doch andere Gefahren; die Blasenlähmung erheischt in der Regel täglich mehrmaligen Catheterismus, und wenn es auch verlangt werden muss und erreicht werden kann, dass derselbe auf wirklich aseptische Weise vorgenommen wird und keinen Schaden erzeugt, so kommt es doch in praxi nur allzu leicht vor, dass eine Cystitis durch Infection mittelst des Catheters eintritt, und dass dann unter Entwickelung einer septischen, durch Microorganismen bedingten Pyelonephritis der Kranke all-

mählig daran zu Grunde geht. Eine andere Gefahr droht von Seiten der Anaesthesie der gelähmten Körpertheile. Denn nicht nur unter dem Einfluss schwerer trophischer Störungen, wie sie zuweilen besonders nach Verletzungen des Rückenmarkes im Bereiche der Halswirbelsäule in acuter Weise zu schwerem Decubitus führen, allein in Folge der Gefühllosigkeit kommt es nur zu leicht zu Druckbrand an Stellen, welche einem dauernden Druck ausgesetzt sind, zumal wenn die Haut daselbst öfters feucht ist, wie in der Sacralgegend. Kein Kranker bedarf einer sorgfältigeren Pflege, intensiverer ärztlicher Controle und Umsicht, als ein Wirbelverletzter mit Lähmung eines grösseren Körperabschnittes. Hier ist ein weiches, faltenloses Lager, besonderer Schutz für die Kreuzgegend, die Fersen etc. (Wasserkissen, Hirsespreukissen), häufiger Lagewechsel durch geringe Seitenlagerung nach rechts oder links, grösste Reinlichkeit und Trockenhalten des Lagers, leises Waschen mit spirituösen Flüssigkeiten, Sublimatlösung oder dergl.), vorsichtige Entleerung des Urins und Beachtung des Stuhlganges, welchen der Kranke unter sich lässt (Durchfall desshalb sehr ungünstig!) unerlässlich. In den Krankenanstalten, in welche solche Verletzte eigentlich immer gehören, hat man noch besondere Hilfsmittel wie den sog. Heberahmen, welcher für die Defaecation mit einer Oeffnung versehen ist, und andere Apparate zum vorsichtigen Heben des Kranken (Permanentes Wasserbad.).

Die Bruchstelle selbst verlangt nicht immer besondere Pflege. Bei Brüchen im Halstheil kann man mit Hilfe der am Kopfe angebrachten Glisson'schen Schlinge und permanenter Gewichtsbelastung oft einen nützlichen Zug und Ruhigstellung an der Bruchstelle erzeugen. Das Anlegen eines Gypscorsets im Sayre'schen Apparat ist bei frischer Fractur schon mit Glück gemacht, kann aber auch recht gefährlich werden. Später sind Stützapparate (Gypscorset) nöthig. Operative Eingriffe zur Entlastung des Rückenmarks von schädlichem Druck sind nur spärlich ausgeführt und nur selten indicirt.

Andere Fracturformen der Wirbel haben nur eine geringere Bedeutung. Fracturen der Proc. spinosi allein, durch directe Gewalt, sind meist harmlos. Fracturen der Querfortsätze ebenso, Fract. der Wirbelbogen meistens an den unteren Halswirbeln. Quetschungsbrüche mit Verbreiterung des Wirbelkörpers durch Compression in der Richtung der Längsachse der Wirbelsäule.

Von den **Luxationen der Wirbelsäule** sind solche im Bereiche der Brust- und Lendenwirbel ganz ausserordentlich selten in Folge der anatomischen Verhältnisse. Dagegen kommen Luxationen der Halswirbel häufiger vor und sind practisch wichtig.

Man nehme die zusammengehörigen Halswirbel eines Skeletes und ziehe durch den Kanal ein sehr dickes Gummirohr, so dass die einzelnen Wirbel in einiger Berührung mit einander stehen. Nun ist es leicht durch Dehnung des Gummirohres zwei Wirbel ein wenig von einander zu entfernen und sie unter entsprechender Verschiebung in luxirte Stellung zu einander zu bringen. Es gibt kein besseres Mittel, diese Verhältnisse kennen zu lernen.

Man unterscheidet Beugungs- und Rotationsluxationen der Halswirbel (Hueter). Die ersteren entstehen durch forcirte Beugung des Kopfes gegen die Brust: dabei klaffen die Wirbel an ihrer Hinterseite, es kommt zu einer Spannung und Zerreissung der Bänder auch an den Gelenkfortsätzen, und bei einer gleichzeitigen leichten Verschiebung des oberen Wirbels nach vorn entsteht die Luxation (Tafel 16, Fig. 2). Die Rotationsluxation ist gewissermassen eine einseitige Beugungsluxation, entsteht aber nicht durch Beugung, sondern durch Abduction nach der unverletzt bleibenden Seite und durch Rotation des oberen Wirbels nach vorn (Tafel 16, Fig. 1).

Die Symptome sind zuweilen recht charakteristisch: bei der Beugungsluxation zeigt die Linie der Proc. spinosi eine charakteristische Unterbrechung, zuweilen soll der Absatz der Wirbelkörper vom Munde aus mit dem Finger gefühlt werden

können; immer ist der Hals sehr stark nach vorn geneigt, der Kopf steht gerade. Bei den Rotationsluxationen ist der Kopf nach der gesunden Seite geneigt und ein wenig eben dahin gedreht, die Verschiebung der Linie der Wirbelkörper und der Proc. spinosi ist viel geringer. Verletzung des Rückenmarks ist bei diesen Luxationen möglich; über deren Folgen vergleiche das bei den Wirbelfracturen Gesagte. Die Verletzung des N. phrenicus fehlt, wenn die Luxation unter dem 4. Halswirbel liegt. Die Prognose ist von Nebenverletzungen und dem Erfolg des Repositionsversuches abhängig. Bei den Rotationsluxationen können Nebenverletzungen fehlen.

Therapie. Die Reposition geschieht in tiefer Narcose, bei der Rotationsluxation mittelst Abduction nach der gesunden Seite zur Lösung der Verhakung mit folgender Rückwärtsdrehung des Kopftheiles an der verletzten Seite. Bei der Beugungsluxation wird erst die eine, dann die andere Seite als Rotationsluxation behandelt und reponirt. Wenn die Reposition gelungen, ist für einige Wochen Fixation durch passenden Verband nothwendig.

Von anderen Luxationen der Halswirbelsäule sind noch zu erwähnen die Luxation des Kopfes (Lux. zwischen Atlas und Occiput) durch übermässige Beugung oder Streckung des Kopfes und die Luxation des Atlas (zwischen Atlas und Epistropheus), beide meist durch die Nebenverletzungen tödtlich.

Fracturen der Rippen.

Rippenbrüche sind natürlich bei den untersten sehr beweglichen und bei den obersten, durch ihre Lage etwas geschützten Rippen selten, sonst aber recht häufige Verletzungen. Bei Kindern sind Fracturen wegen der überaus grossen Elasticität der Rippen sehr selten.

Die Entstehung der Rippenbrüche geschieht durch directe Gewalt oder indirect, wenn der Thorax im queren oder im sagittalen Durchmesser zusammengedrückt wird (mehrfache Brüche namentlich in der

Axillarlinie resp. an den Anguli costarum. Die Diagnose wird nicht immer durch die Dislocation an der Bruchstelle ermöglicht, vielmehr durch den Bruchschmerz und ein beim Aufdrücken häufig vernehmbares knackendes Crepitiren. Häufig ist auch die Lunge mit verletzt. Dieselbe kann nämlich beim Zustandekommen der Fractur durch spitze Bruchstücke direct angespiesst werden; weil dabei die Pleura costalis und pulmonalis verletzt ist, kommt es oft nicht allein zu einem Haemothorax und Pneumothorax, sondern auch zu einem traumatischen Hautemphysem, welches von der Bruchstelle aus fortschreitet und in schweren Fällen das Zellgewebe des ganzen Körpers aufblähen kann. Die Luft tritt dabei aus den Alveolen und feinsten Bronchien des verletzten Lungenbezirkes bei In- und Exspiration in den Pleuraraum und von da weiter; ausser bei dem universellen Hautemphysem, welches durch seine Ausdehnung gefährlich werden kann, bietet dieses Emphysem keine Gefahr; es verschwindet meistens innerhalb weniger Tage durch Resorption. Der Haemothorax kann zur Punction Veranlassung geben.

Therapie. Beachtung der Complicationen. Auflegen von Heftpflasterstreifen auf die Bruchgegend. Die Fractur heilt knöchern, meistens ohne stärkere Verschiebung.

Fracturen des Brustbeins.

Dieselben entstehen direct und sind dann wegen der Läsion innerer Organe meistens sehr gefährlich, oder indirect durch Vornüberbeugen der Wirbelsäule resp. des Kopfes, so dass das Kinn gegen den Oberrand des Brustbeins drücken kann. Hierbei wird das Sternum in seiner Längsrichtung zusammengedrückt und eingeknickt. Auch durch Hintenüberbeugen des Rumpfes, also durch Zug (Riss) ist eine Fract. sterni beobachtet. Die Diagnose der Fractur ist an diesem oberflächlich liegenden Knochen nicht schwierig, zumal wenn eine Dislocation der Bruchstücke vor oder hinter einander besteht; vergl. Tafel 15.

IV.

FRACTUREN

und

LUXATIONEN

der

OBEREN EXTREMITÄT.

Erklärung zu Tafel 19.

Luxatio humeri subcoracoidea.

Es handelt sich um einen 64jährigen Mann, dessen Leiden von einer vor etwa 3 Wochen stattgehabten Verletzung herrührt. In der Zwischenzeit ist die anfangs jedenfalls vorhandene Schwellung vergangen, und die Contouren der verletzten Schultergegend sind ohne Mühe erkennbar. Setzt man sich dem Patienten gerade gegenüber, so sieht man die Verhältnisse wie in der Abbildung, und ist in der Lage, die kranke rechte Seite des Mannes mit seiner gesunden linken im Einzelnen zu vergleichen. Dies ist um so besser möglich, als für die Abbildung eine Position gewählt wurde, in welcher die rechte und linke Seite des Schultergürtels symmetrisch stehen. Es wird Jedem hiernach leicht sein, die hier dargestellten Details auch bei etwas anderer Haltung des Armes und selbst bei einiger Schwellung der Schultergegend zu erkennen.

Man sieht den fast winkeligen Vorsprung des Acromion, die normale Schulterwölbung ist verschwunden. Der Arm steht abducirt, vom Rumpfe etwas abstehend. Die Längsrichtung des Oberarms (Längsachse) führt nach oben unter den Processus coracoideus, respective in die Gegend des Schlüsselbeins, nicht zum Acromion, wie an der gesunden Seite. Die äussere Contourlinie des Oberarms erscheint wie geknickt, indem ein nach aussen offener Winkel zu erkennen ist. Der Arm erscheint verlängert gegenüber dem gesunden. Endlich ist unter dem Proc. coracoid. eine abnorme Vorwölbung erkennbar, welche ungefähr dem oberen Ende des in seiner Längsrichtung veränderten Humerus entspricht.

Lith Anst v. F Reichhold, München

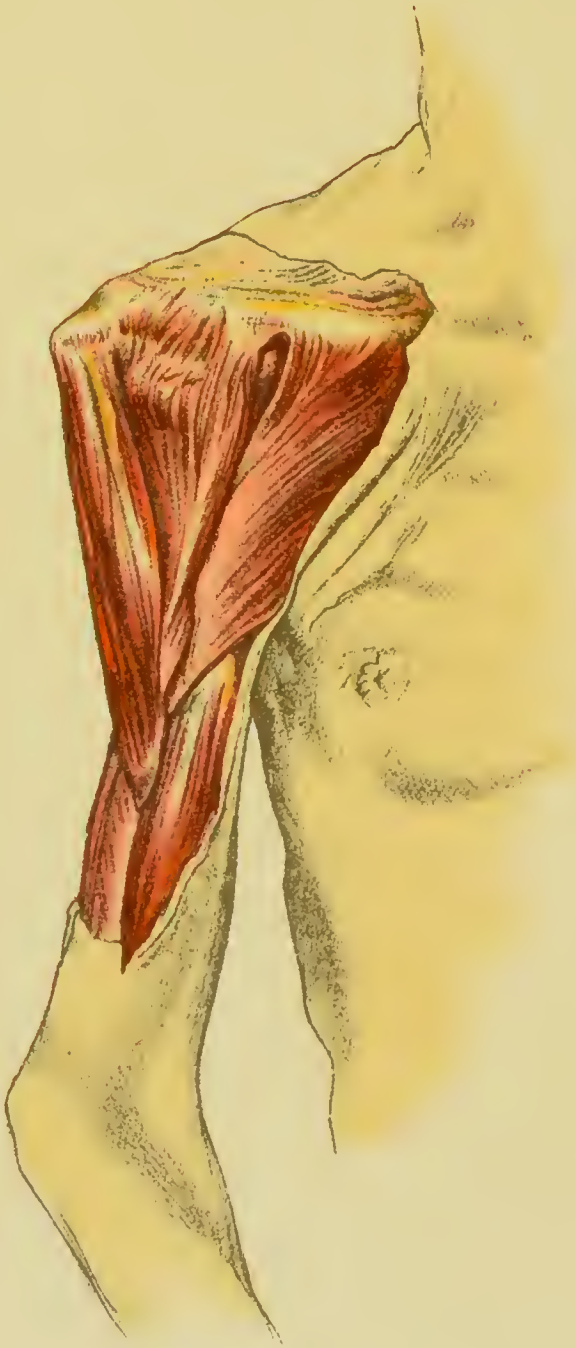

Lith. Anst. v. F. Reichhold, München

Erklärung zu Tafel 20.

Luxatio humeri subcoracoidea.

Der auf der vorigen Tafel zur Darstellung gebrachte Fall konnte schon durch das in der Erklärung notirte Resultat der Inspection richtig diagnosticirt werden. Die Palpation bestätigt mit Sicherheit, dass es sich um eine *Luxatio subcoracoidea* handelt.

Auf Tafel 20 ist ein anatomisches Präparat nach künstlicher Herstellung derselben Luxation an der Leiche abgebildet. Dasselbe ist durch hochgradige Abduction hergestellt, indem zunächst eine Lux. axillaris und durch secundäre Verschiebung eine L. subcoracoidea entstand. Die Präparation geschah an dem luxirten Arm.

Auch hier zeigt sich die Abduction, die abnorme Längsrichtung des Humerus unter den Proc. coracoid., eine geringe Vorwölbung daselbst. Ferner ergibt sich nun besonders schön der winkelige Vorsprung des Acromion, welches nicht (wie normal) durch die rundliche Wölbung des unter ihm befindlichen Oberarmkopfes überragt wird. Auch zeigt sich die Ursache für die Störung der äusseren Contourlinie des Oberarms; dieselbe resultirt aus der Richtung des vom Acromion steil abfallenden und in diesen Partien sehr gespannten Musc. deltoideus und aus der Aussenlinie des abducirt stehenden Oberarms in seiner unteren Hälfte. In der Abbildung ist der Musc. deltoideus, dann ein Theil des Pectoralis major, unter dessen Ansatz am Oberarm der Biceps brachii, lateral von diesem ein Stück Brachialis int. und endlich ein Streifen des Triceps leicht erkennbar.

Erklärung zu Tafel 21.

Luxatio humeri subcoracoidea.

Diese Abbildung entspricht einem weiteren Stadium der Zergliederung des schon auf voriger Tafel dargestellten Präparates. Der M. deltoideus, ist an seiner vordern Ursprungsstelle abgelöst und umgeklappt, so dass der gespannte, vom Acromion entspringende Theil desselben von innen sichtbar ist. Der Pectoralis major ist ebenfalls oben abgelöst und hängt schlaff herunter zwischen seinem costalen Ursprung und seinem Ansatz am Oberarm, an seiner Innenfläche der Pektor. minor aufliegend. Der Proc. coracoideus ist leicht erkennbar; nach aussen in gleicher Höhe schliesst sich das weisse Liq. coraco-acromiale an; die Ansätze des M. coracobrachialis und des kurzen Bicepskopfes sind deutlich. Unten am Oberarm ist der Stumpf des M. coracobrachialis, aus welchem ein Stück herausgeschnitten ist, der Biceps, und neben demselben wieder Fasern des Brachialis internus zu sehen. Nun ist auch der obere Theil des Oberarmknochens mit der langen Bicepssehne und der Gelenkknorpel des Caput humeri deutlich. Der Kopf des Humerus ist z. Th. verdeckt durch die an die Tubercul. maj. und minus sich ansetzenden Muskeln; nach innen oben verläuft der M. subscapularis, nach aussen oben die Mm. supra- und infra spinatus. Endlich sind die Nervenstämme der Achselhöhle dargestellt mit dem hinten um den Humerus herum in den Deltoideus eindringenden N. axillaris. Es soll die Spannung dieser Nerven bei der Luxatio subcoracoidea und die Möglichkeit ihrer Verletzung durch den Druck des luxirten Kopfes dargestellt werden. Die in der Abbildung gegebene Darstellung ist ein Product der Präparation; ohne dieselbe ist natürlich die Lage der Nerven ein wenig anders. Es kann nur dringend angerathen werden, dass die hier abgebildeten Präparate an der Leiche selbst hergestellt und in den einzelnen Stadien ihrer Entstehung demonstrirt werden, wie es in den Kursen des Vf. die Regel ist.

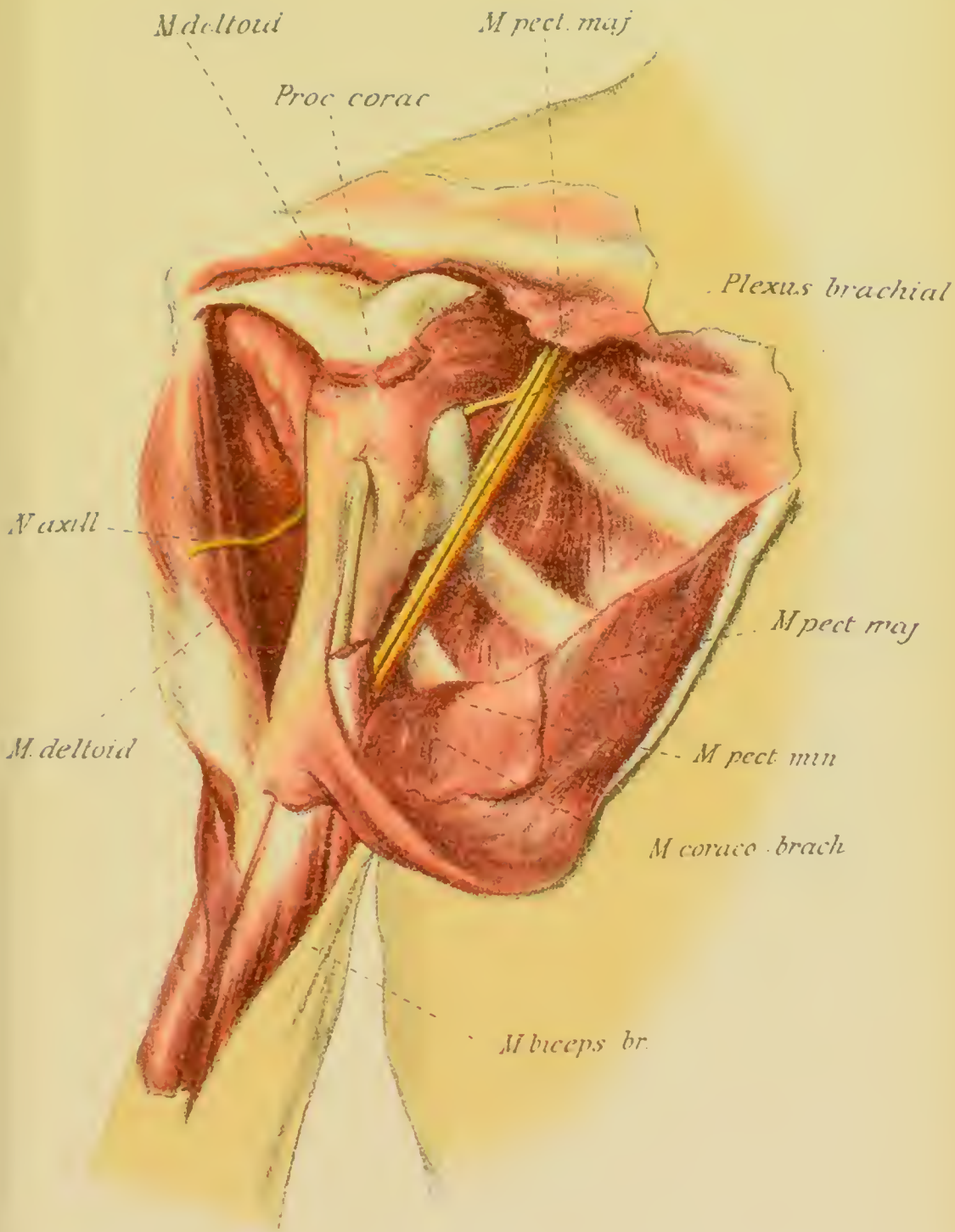

Lith Anst v F Reichhold, München

Fig 1

Fig 2

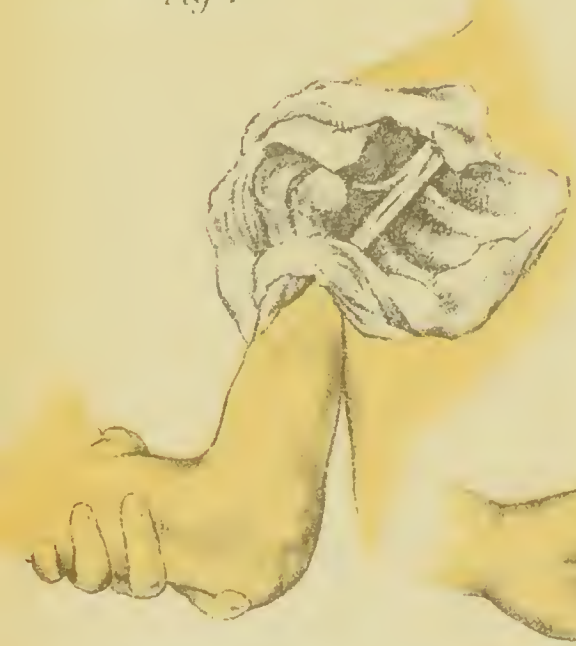

Fig 3

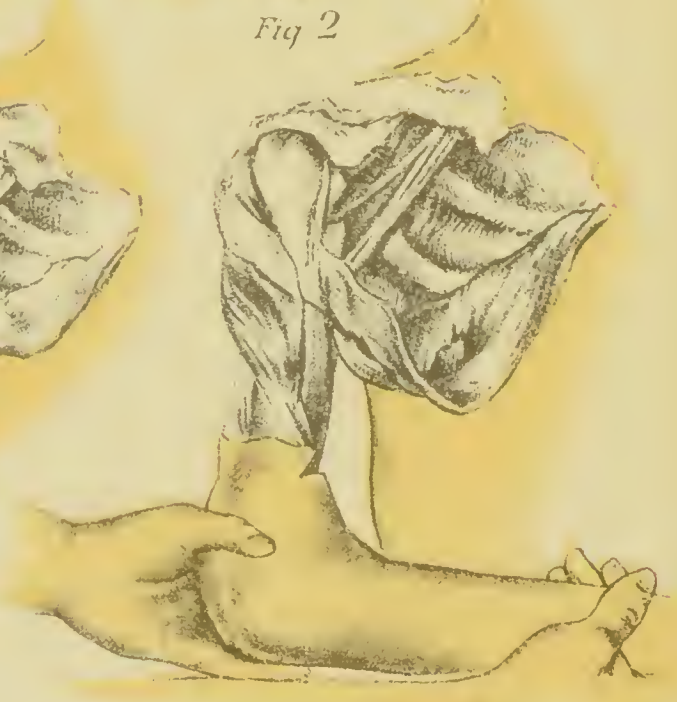

Fig 4

Lith Anst v F Reichhold, München

Erklärung zu Tafel 22.

Luxatio humeri subcoracoidea; Reposition.

Hier soll das *Kocher'sche Verfahren der Reposition einer Luxatio subcoracoidea* in seinen einzelnen Acten am Präparat dargestellt werden. An dem Präparat der Tafel 21 wurde dies ausgeführt, jeder Act sofort photographisch fixirt, und dann wurden nach der Natur an der Hand der Photographie die hier gegebenen Abbildungen gefertigt.

Fig. 1. Der Arm wird *adducirt* bis zur Berührung der Ellbogengegend an dem gerade gerichteten Rumpf (I. Act). Dabei tritt in der Lage des Caput humeri noch keine wesentliche Aenderung ein.

Fig. 2. Der adducirt bleibende Oberarm wird nun mit Hilfe des im Ellbogen rechtwinklig gestellten Vorderarms so *nach aussen rotirt* (II. Act), bis der Vorderarm ungefähr in der Frontallinie des Rumpfes liegt. Man spürt dabei einen Widerstand und darf die Kraft dabei natürlich nicht übertreiben. Der Oberarmkopf erfährt hierbei eine Verschiebung nach aussen vom Proc. coracoid. weg zum Acromion hin, wie auch in der Abbildung zumal durch die grössere Entfernung vom Plex. brachialis gut zu sehen ist.

Fig. 3. Der adducirt und auswärts rotirt gehaltene Arm wird nun *elevirt*, nach vorn erhoben (III. Act). Hierbei beginnt der Humeruskopf schon durch den Kapselriss zu schlüpfen und an seine normale Stelle zurückzugelangen.

Fig. 4. Bei einer nun folgenden *Einwärtsrotation* (IV. Act) ist der Kopf völlig reponirt und zwar ohne jenes heftige Schnappen, welches immer bedeutet, dass die Reposition nicht ohne Gewalt und nicht auf eine „physiologische" Weise zu Stande kam.

Erklärung zu Tafel 23.

Veraltete Luxatio subcoracoidea; Bildung einer neuen Pfanne an der Scapula und Usur des Caput humeri.

Fig. 1 zeigt die beiden Knochen in der Luxationsstellung, von vorn betrachtet. Der Oberarmkopf verdeckt die Gegend der Fossa glenoidalis und sitzt an der Vorderfläche des Collum scapulae auf, unterhalb des Proc. coracoideus. Man sieht die freie Vorderfläche des überknorpelten Oberarmkopfes und den Rand der Knochenwucherung am Collum scapulae, welche die neugebildete Gelenkpfanne umgibt. Der Humerus steht etwas abducirt. Die Beweglichkeit dieser abnormen Verbindung ist äusserst gering; die Ursache davon ergibt sich, sobald die Knochen an den Stellen, an welchen sie sich berühren, genauer betrachtet werden.

In *Fig. 2* sind die beiden Knochen so dargestellt, dass die Scapula wie in Fig. 1 von vorn betrachtet wird, der Humerus aber durch Drehung um etwa 180^0 mit seiner hinteren, der Scapula zugewandten Fläche gesehen wird. Man sieht an der Scapula die Fossa glenoidalis von der Seite her, daher stark verkürzt, in ihrem vorderen Umfange durch Usur verkleinert, und daran anschliessend die neue Pfanne von dem etwas unebenen Knochenwall umgeben. Am Humerus sieht man ebenfalls die Vertiefung (durch Usur am Rande der Fossa glenoidalis entstanden), und entsprechend dem Collum anatomicum einige Knochenwucherungen, wie sie für Arthritis deformans charakteristisch sind. Die an den Berührungsstellen der beiden Knochen im Bereiche der Usurflächen vorhandenen Schliffe (Eburneation) sind leider nicht gut abzubilden. (Eigenes Präparat.)

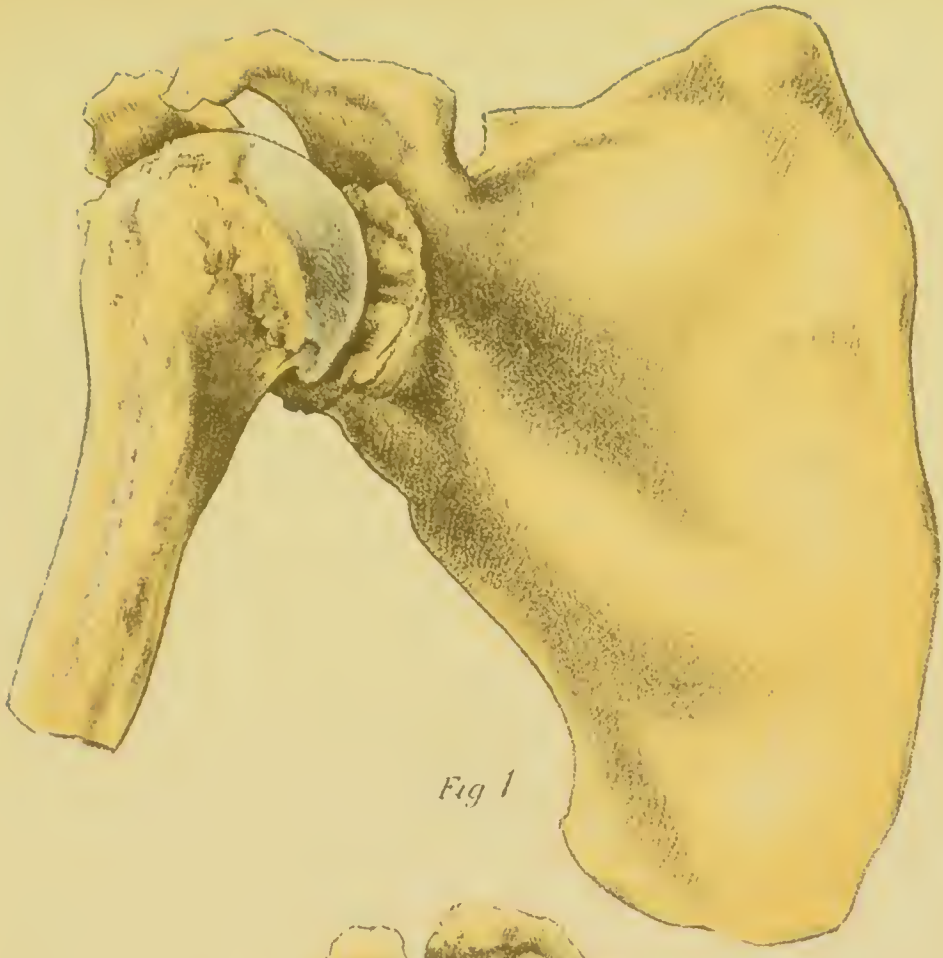

Fig 1

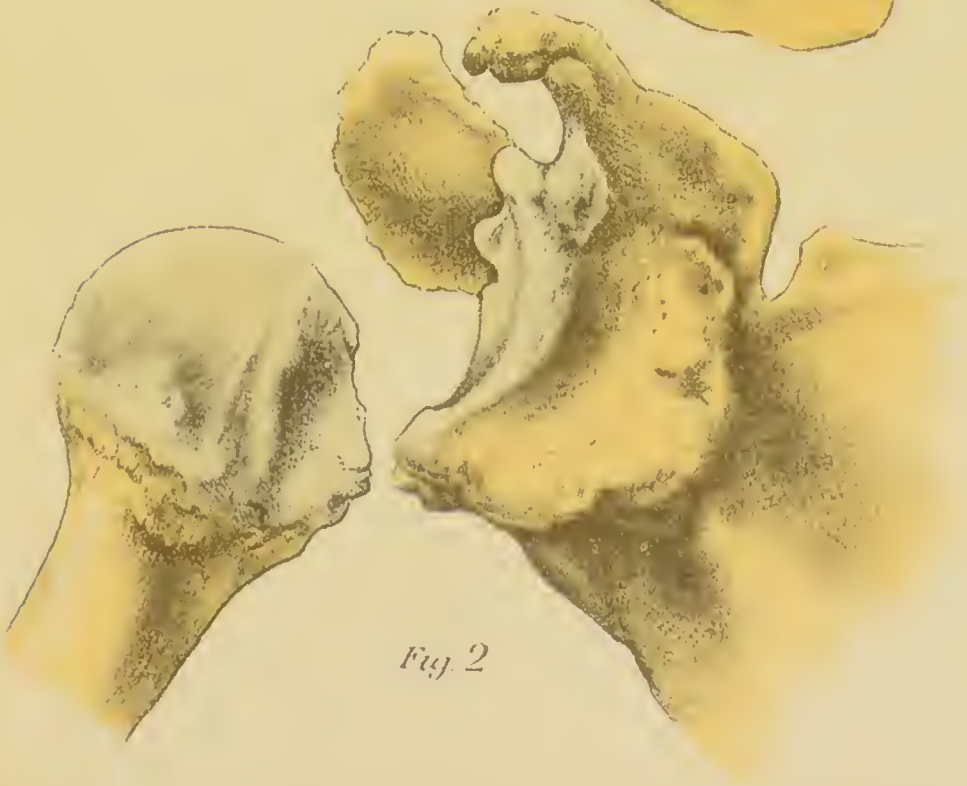

Fig. 2

Lith Anst v F Reichhold, München

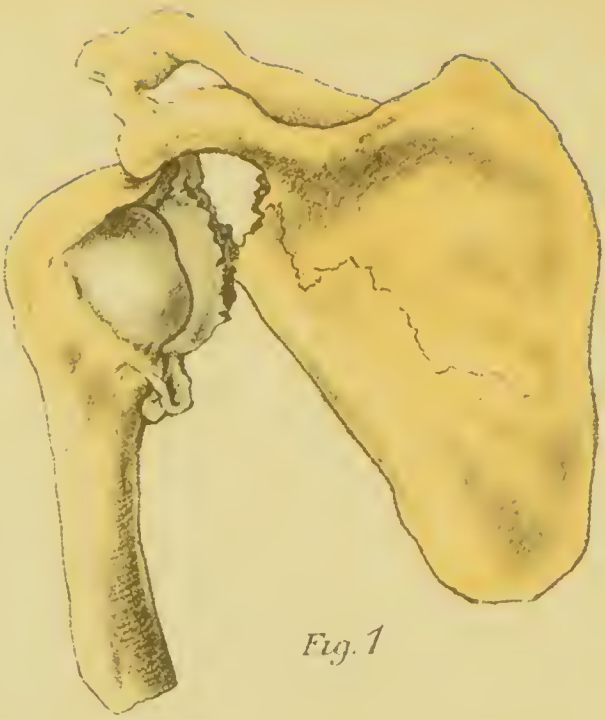

Fig. 1

Fig 2

Fig. 3

Lith Anst v F Reichhold, München.

Erklärung zu Tafel 24.

Fracturen des Schulterblattes.

Fig. 1. Fractura colli scapulae. Man sieht die Bruchlinie am Collum, die Dislocation des kleinen, die Gelenkfläche tragenden Bruchstückes und die natürliche Dislocation des Bruchstücks und des ganzen Armes nach unten. Es genügt jedoch ein Hinaufschieben des Armes, um die Beweglichkeit der Bruchstücke unter wahrzunehmender Crepitation zu erkennen. In dieser Abbildung ist die Bruchlinie am Collum künstlich hergestellt und darnach gezeichnet; in der Regel bricht der Schulterblatthals aber so, dass der Processus coracoideus mit zu dem dislocirten Bruchstück gehört, wie es in Fig. 2 durch die vom Unterrande des Gelenkfortsatzes zur Incisura scapulae verlaufende Bruchlinie angedeutet ist.

Die andere in *Fig. 2* dargestellte Bruchlinie läuft schräg durch den Unterrand der Gelenkgrube, bedeutet also die Absprengung dieses Stückes aus dem Unterrande der Gelenkpfanne. (Eigene Beobachtung.)

Fig. 3. Geheilte, durch Callus verbundene Bruchlinien des Schulterblattes; an der Rückseite war deren Verlauf durch die Crista scapulae sehr deutlich. (Pathol. anat. Institut, Greifswald.)

Die Betrachtung der Fig. 1 dieser Tafel ist wichtig zum Verständnis der differentialdiagnostisch wichtigen Punkte bei Verletzungen der Schultergegend.

Erklärung zu Tafel 25.

Luxationen der Clavicula.

Fig. 1. Luxation des acromialen Endes der Clavicula nach oben.

Die Abbildung soll die Erkennung dieser Luxationsform am Lebenden erleichtern; sie wird auffallend häufig mit einer Luxatio humeri subcoracoidea verwechselt. In unserer Fig. 1 ist der r. Arm etwas hinaufgezogen dargestellt nach einem künstlich an der Leiche hergestellten Präparat, im Anhalt an die Photographie eines lebenden Falles, bei welchem gerade in dieser Stellung die characteristische Dislocation am stärksten hervortrat. Ein Blick auf die Abbildung zeigt die starke Verschiebung des acromialen Endes der sonst unverletzten Clavicula; das Acromion in normaler Beziehung zum Arm und mit sonst unveränderter Schulterwölbung; letztere d. h. der Theil des Schultergürtels, welcher normalerweise durch die Clavicula wie durch einen Spreizpfeiler vom Rumpfe weggehalten wird, ist dem Rumpfe genähert, die Achselhöhle fast verschwunden — man erkennt diese Annäherung des r. Armes, besonders an seiner grösseren Nähe an der r. Brustwarze, als das links der Fall ist.

Aber wie soll man bei starker Schwellung und etwas geringerer Verschiebung diese Luxation richtig erkennen?

Ein Griff des dem Pat. gegenübersitzenden Arztes genügt hierzu: er verfolgt mit beiden Händen von hinten her die Crista scapulae beiderseits am Patienten und gelangt so mit Sicherheit an die Spitze des Acromion *(Fig. 2)*. Des letzteren Lage zu der Prominenz der Clavicula entscheidet die Sache sofort.

Fig 3. Luxation des sternalen Endes der Clavicula nach vorn. Die Abbildung bedarf keiner Erläuterung; sie ist nach einem Leichenpräparat genau gezeichnet.

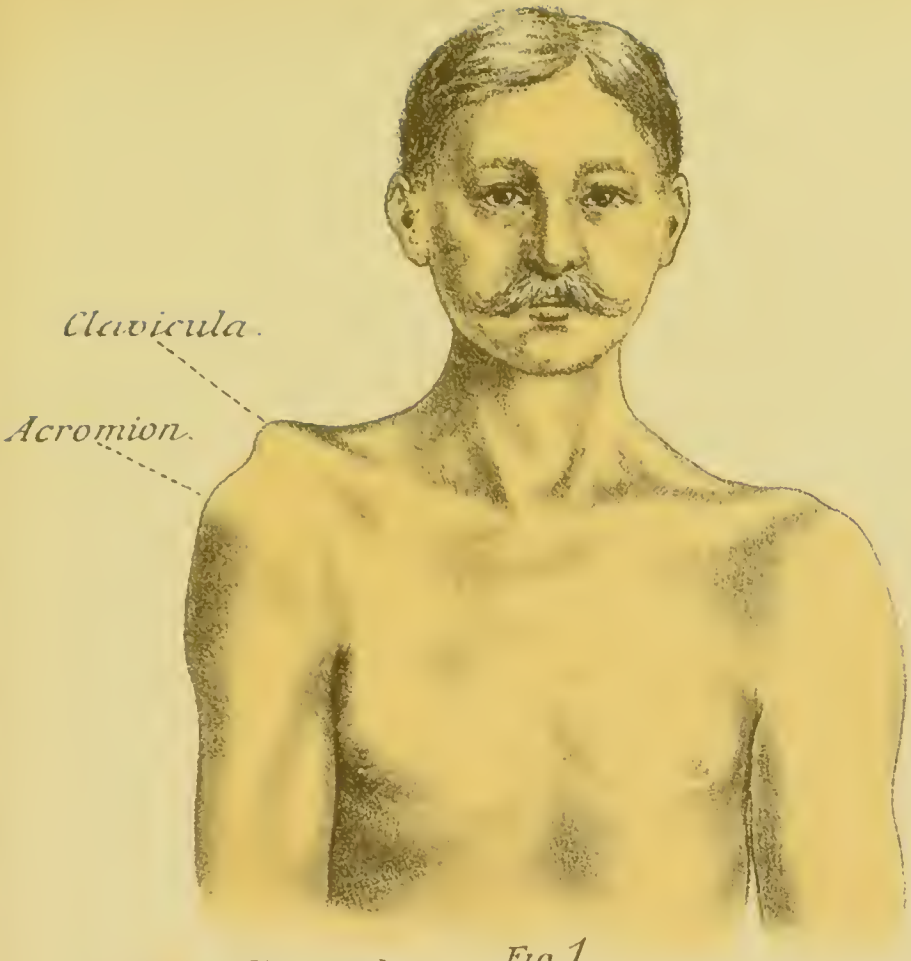

Fig. 1

Fig. 2

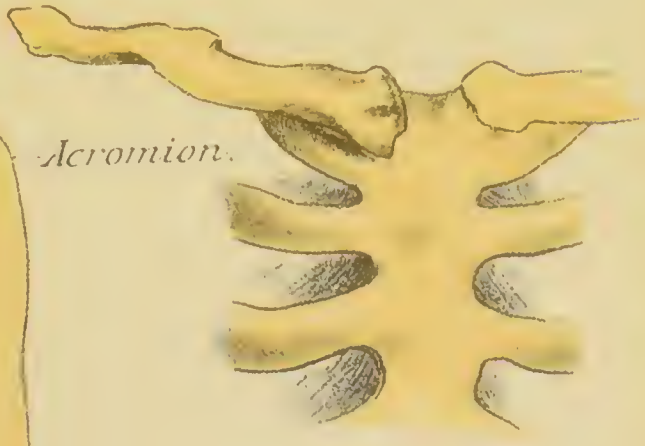

Fig 3

Lith Anst v F. Reichhold, München

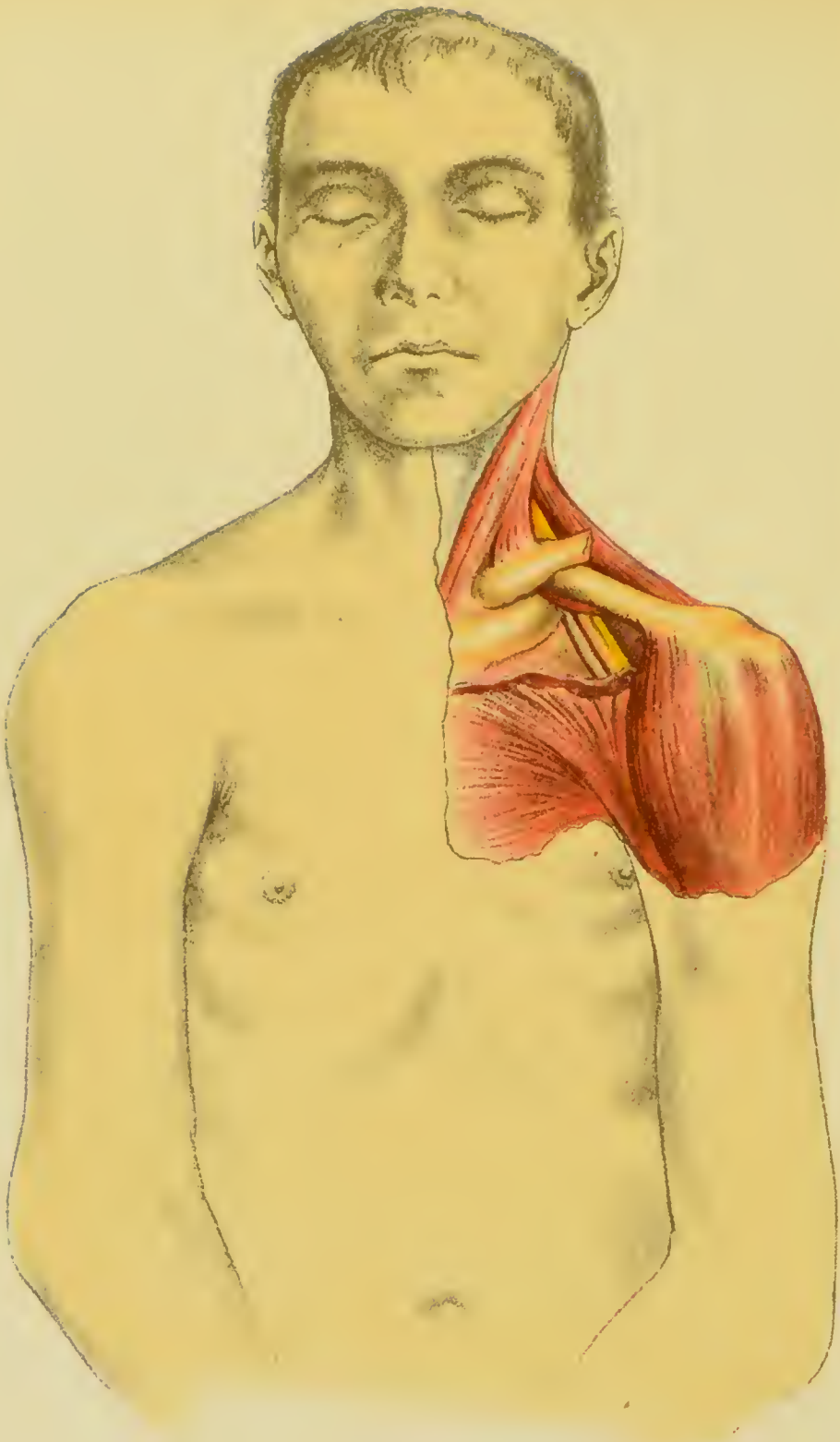

Lith Anst v F.Reichhold Munchen

Erklärung zu Tafel 26.

Fractura claviculae mit typischer Verschiebung der Fragmente und typisch veränderter Haltung des Armes.

Die Fracturstelle befindet sich zwischen dem sternalen und dem mittleren Drittel des linken Schlüsselbeins. Die Fragmente sind übereinander verschoben („reiten"), das Schlüsselbein ist dadurch verkürzt. Das sternale Fragment ist mit durch den Zug des M. cleidomastoideus nach oben dislocirt, das äussere Bruchende ist unter das innere verschoben. — An der Abbildung ist der M. sternocleidomastoideus leicht zu erkennen, hinten aussen begrenzt der Cucullaris die Nackenlinie. Der M. deltoideus ist sofort erkennbar. vom Pectoralis major ist der Schlüsselbeinursprung abgelöst und entfernt, so dass in diesem Fenster die erste Rippe, die genaue Lage der Fragmente und unter dem lateralen Bruchstück der M. subclavius, endlich besonders die grossen Gefässe und Nerven zu sehen sind. Zwischen dem gelblichen Plexus brachialis und der Vena subclavia (blau) ist ein schmaler Streifen der Arteria subclavia (roth) zu sehen.

In Folge der Fractur der Clavicula ist die Haltung des Armes beeinflusst: der Arm ist dem Rumpfe genähert, die Achselhöhle also verschwunden, der Arm hängt ferner etwas herab; beides ist in der Abbildung sehr deutlich; die Verschiebung der Schultergegend nach vorn und einwärts ist schwer darzustellen.

Besonders wichtig ist die Darstellung der Beziehungen zwischen der Fractur und den grossen Gefässen und Nerven; es ist leicht verständlich, wie durch den Druck der Fragmente die Gefässe und namentlich die Nerven schwere Läsionen erleiden können.

Erklärung zu Tafel 27.

Traumatische Epiphysentrennung am oberen Humerusende.

Ein Blick auf Fig. 1 der folgenden Tafel 28 zeigt den Verlauf der Epiphysenlinie. Es handelt sich natürlich wie bei *Fig. 1* dieser Tafel um jugendliche Knochen mit noch vorhandenen Epiphysenlinien; auch der Processus coracoideus ist hier noch nicht knöchern verbunden. Die Abbildung erscheint lehrreich, weil sie zeigt, wie die Epiphyse durch den Bandapparat des Schultergelenkes und durch die an den Tuberc. des Humerus inserirten Muskeln in Verbindung mit der Scapula bleibt; einige Periostfetzen hängen an der Epiphyse. Das Diaphysenende mit seiner charakteristischen Form ist etwas tiefer gezeichnet. Oft genug ist die Trennung dieser Knorpelfuge eine so ausgiebige, dass eine bedeutende uud verhängnissvolle Verschiebung des Humerusschaftes besonders nach vorn und innen eintritt, zuweilen so schwer, dass nur die blutige Reposition zum Ziele führt.

Fig. 2. Abbildung eines Mannes (Bertram, 1878) mit beträchtlicher Verkürzung (Wachsthumsstörung) des rechten Humerus in Folge einer in frühester Jugend erlittenen Verletzung am obern Humerusende. Die Läsion des Epiphysenknorpels hat bekanntlich nicht selten einen Ausfall seiner physiolog. Production d. h. eine Wachsthumsstörung des verletzten Knochens zur Folge; das ist dann am hochgradigsten, wenn die Heilung in starker Dislocation der Fragmente zu Stande kam. (Eigene Beobachtung.)

Fig. 1

Fig 2

Lith Anst v F Reichhold, München

Fig. 1

Fig 2

Fig 4

Fig 3

Lith Anst v F Reichhold, München

Erklärung zu Tafel 28.

Fracturen am oberen Humerusende.

Fig. 1. Verlauf der Epiphysenlinie am normalen Knochendurchschnitt. Die Epiphyse am oberen Humerusrande besteht eigentlich aus der Epiphyse des Kopfes und den Apophysen des Tubercula. Dieselben verschmelzen aber so frühzeitig zu *einem* Knochen, dass vom practischen Standpunkte die Epiphyse in dieser Form wichtig ist. Die Erhebung der Epiphysenlinie, welche die Abbildung zeigt, resultirt noch von jener Verschmelzung. Die Kenntniss dieser Form ist practisch wichtig, weil nicht selten das dachartig spitz hervortretende seitlich abfallende Diaphysenende der directen Palpation zugänglich ist. (Eigene Sammlung).

Fig 2. Abbildung der Schulter eines 14jährigen Knaben (Klinke, 1894), welcher in Folge traumatischer Epiphysentrennung am oberen Humerusende eine Dislocation in der abgebildeten Weise davongetragen hatte. Das Bild soll daran erinnern, dass diese Verschiebung am besten nicht von vorn, sondern wie hier von der Seite und rückwärts, ganz besonders aber dann wahrgenommen wird, wenn der Beobachter hinter dem Verletzten steht und gewissermassen ein wenig aus der Vogelperspective, also von oben her, rechts und links vergleichend, die verletzte Schulter inspicirt; man sieht dabei das charakteristische, zuweilen fast eckige Vorspringen des dislocirten Diaphysenendes des Humerus.

Fig. 3. Eingezeichnete Bruchlinien im *anatomischen* und im *chirurgischen* Hals des Humerus.

Fig. 4. Alter, mit schwerer Dislocation geheilter Bruch am oberen Humerusschaft; der Schaft ist nach vorn und innen verschoben. (Eigene Sammlung.)

Erklärung zu Tafel 29.

Fracturen des Humerus in der Mitte.

Fig. 1. Anatomisches Präparat der Oberarmgegend zur Darstellung der *Lage des Nervus radialis zum Knochen.* Man erkennt, wie der gelbliche Nerv auf dem Knochen direct aufliegt; nach vorn ist der M. brachialis internus, nach hinten der Triceps etwas zur Seite geschoben. Unten ist der Ellbogen zu erkennen. Die Ansicht des Armes ist genau von aussen; und bekanntlich ist es die Verbindung zwischen mittlerem und unterem Drittel der Oberarmlänge, an welcher an der Aussenseite der Nervus radialis auch am Lebenden in der Regel leicht durchzufühlen ist. Dass der Nerv bei dieser Lage leicht mitverletzt wird, wenn ein Trauma zur Fractur des Humerus führt, ist gut verständlich. Der Arzt sollte bei allen Verletzungen im mittleren und unteren Theil des Humerus immer daran denken; es ist höchst unangenehm, wenn erst später constatirt wird, dass der Kranke ausser Stande ist, die herabhängende Hand dorsalwärts zu erheben (in Folge Lähmung der Extensoren).

Fig. 2 und 3. Geheilte Fracturen des Humerusschaftes mit einiger Dislocation der Fragmente. Fig. 3 ist die äussere Ansicht desselben Knochens, welcher auf Tafel 6, Fig. 2, im Durchschnitt gezeichnet ist. (Eigene Sammlung.)

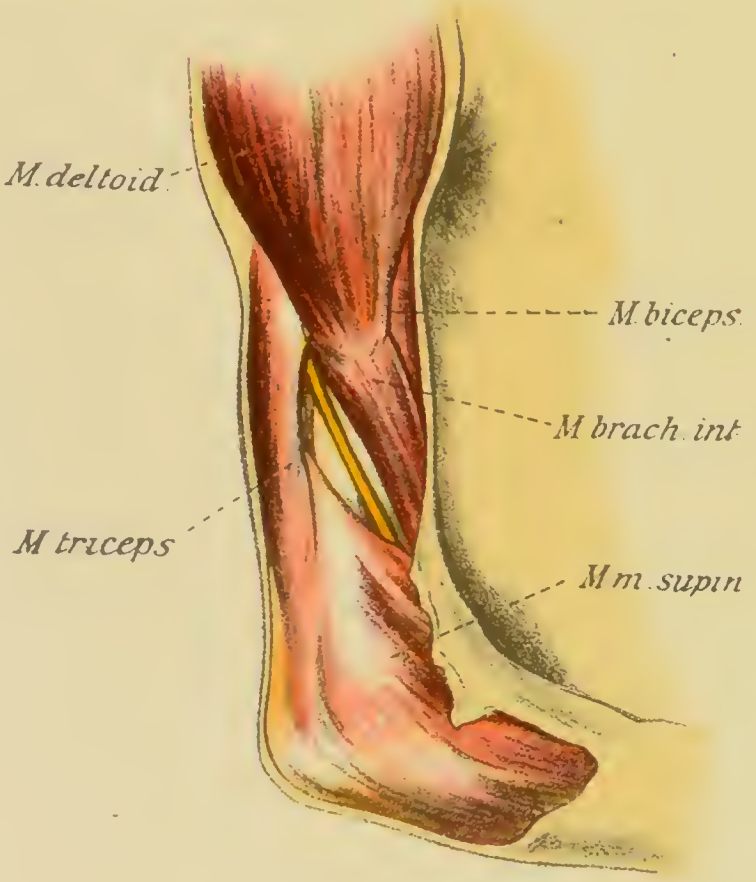

Fig 1

Fig. 2

Fig 3

Lith Anst v F Reichhold München

Fig. 1a

Fig. 1b

Fig 3

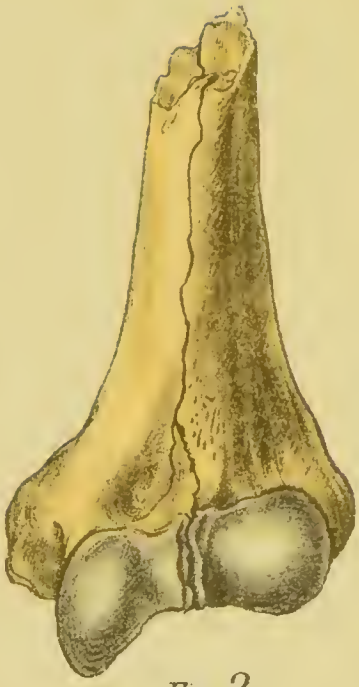

Fig 2

Fig 4

Lith. Anst v. F. Reichhold, München

Erklärung zu Tafel 30.

Fracturen am unteren Humerusende.

Fig. 1 a und b. Kindliche Knochen (r. Arm) durch schwere Maschinengewalt verletzt. Man sieht in Fig. 1 a den Querbruch und die Fissur im Humerusschaft, dann die *partielle Ablösung der unteren Epiphyse des Humerus* an der inneren und mittleren Partie. Die dazu gehörigen Vorderarmknochen sind in *Fig. 1 b* dargestellt; der Radius normal, die Ulna mit einem Längsbruch, der zur Abtrennung des Olecranon geführt hat. — Der Arm musste amputirt werden. (Eigene Sammlung).

Fig. 2. Längsbruch des Humerus bis in das Ellbogengelenk. Das Präparat stammt von einer Schussverletzung mit einer Schrotladung aus grosser Nähe. Der Humerus wurde in seiner Mitte völlig zertrümmert, das untere Stück war durch diesen Längsbruch ausgezeichnet. Patient heilte mit Verlust des Armes. (Eigene Sammlung).

Fig. 3. Schrägbruch durch das Gelenkende des Humerus mit *Absprengung der Eminentia capitata und des Epicondylus externus.* Derartige und ähnliche Schrägbrüche kommen in allen möglichen Variationen vor. (Eigene Sammlung).

Fig. 4. Typischer Querbruch des Humerus oberhalb der Epicondylen mit Längsbruch in das Gelenk, sogenannten T-bruch. (Eigene Sammlung.)

Erklärung zu Tafel 31.

Fracturen am unteren Humerusende und am Capitulum radii.

Fig. 1 und 2 zeigen die Epiphysenlinie und die Epiphyse am unteren Humerusende im Durchschnitt und bei gewöhnlicher Betrachtung. Diese traumatische Epiphysentrennung in reiner Form ist viel seltener als am oberen Humerusende.

Fig. 3. Fractur am unteren Humerusende oberhalb der Epicondylen mit typischer Dislocation. Der aufmerksame Beobachter erkennt sofort die Aehnlichkeit der Haltung und der hinteren Contourlinie des Armes mit derjenigen bei Luxatio antibrachii posterior (Tafel 34). Die Knochen sind punktirt eingezeichnet; und was auf diese Weise in der Abbildung sofort zu sehen ist, das erkennt der vorsichtig untersuchende Arzt bei der Palpation: er findet hier das Olecranon nicht so stark hervorragend, die leicht fühlbaren Epicondylen in normaler Beziehung zu den Vorderarmknochen, und bei seitlicher Verschiebung des unteren Humerusendes ist die Bruchstelle unter Crepitation leicht kenntlich. Die Behandlung muss natürlich die Geradstellung der Fragmente erreichen durch geeigneten Verband, nicht selten am besten mit Hilfe von Gewichtsextension am Arm. (Eigene Beobachtung).

Fig 4 a und b. Alte, geheilte Fractur des Capitulum radii. Der Knorpelrand hat einen etwas wulstigen Character; das abgesprengte Bruchstück ist in verschobener Stellung angeheilt und namentlich auf dem Durchschnitt (Fig. 4 b) gut erkennbar. Das Präparat wurde durch Resection gewonnen (Friederike Lemke, 28 J., 1889. Ein Vierteljahr vor der Aufnahme Fall auf den ausgestreckten Arm.)

Fig. 1

Fig 2

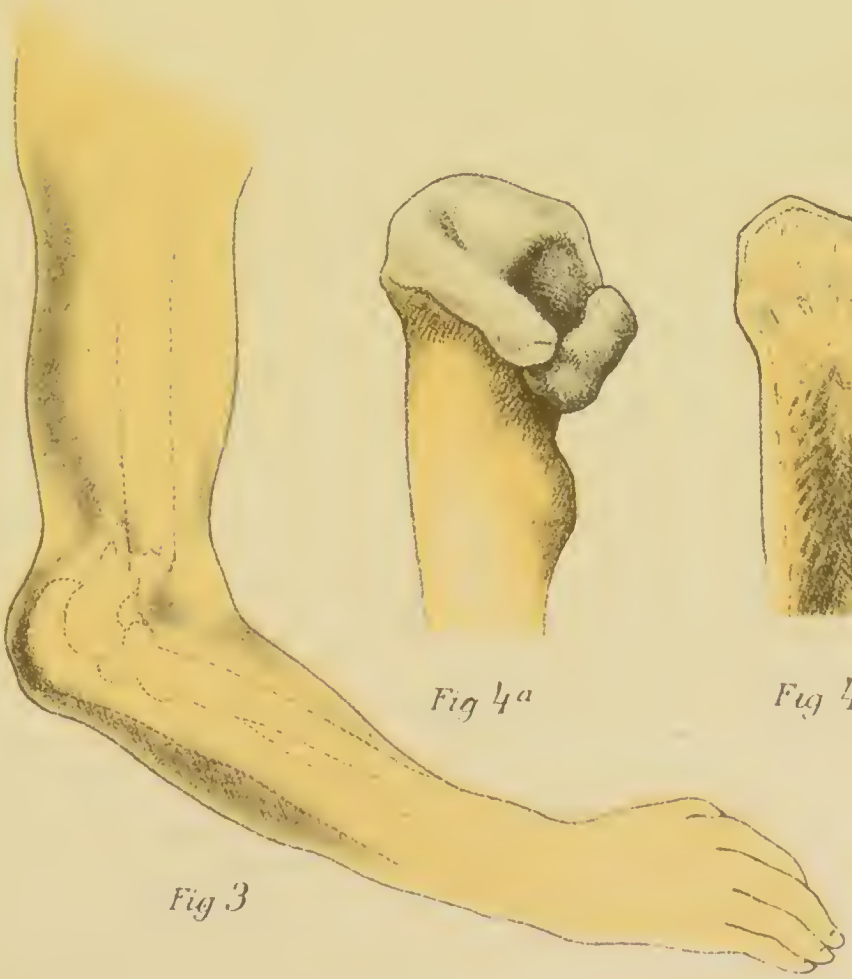

Fig 3

Fig 4a

Fig 4b

Lith Anst v F Reichhold, München

Fig. 1

Fig 2

Lith. Anst. v. F. Reichhold, München

Erklärung zu Tafel 32.

Deformität des Armes nach Gelenkbruch am unteren Humerusende.

Fig. 1 und 2. Alter Schrägbruch am unteren Humerusende mit Entstehung eines Cubitus valgus. Das in Fig. 1 dargestellte *Knochenpräparat* ist ein zufälliger Leichenbefund. Man sieht die Veränderungen nach diesem alten Gelenkbruch, welche als leichter Grad einer Arthritis deformans sich markiren: wulstige Verdickung des Capitulum radii, atrophische Zustände der überknorpelten Gelenkenden, spärliche Knochenverdickung in deren Umgebung. (Eigene Sammlung.)

In *Fig. 2* ist derselbe Zustand *am Lebenden* zu erkennen. Es war ein 34jähriger Mann (Johann Janker, 1884. Chir. Polikl. München, No. 1140), welcher in Folge einer 2 Jahre vorher erlittenen schief geheilten Fractur diesen Zustand bot. Die Abbildung ist nach einer Photographie dieses Mannes gefertigt.

Wie es ein Genu valgum und Genu varum gibt, die gelegentlich auch nach einem Trauma, einer intraarticulären Fractur entstehen, so ist auch ein Cubitus varus oder valgus zu beobachten nach einer unglücklich verlaufenen Fractur am unteren Humerusende. Bei jedem Charniergelenk ist diese Verschiebung und dieser Ausgang nach einer Absprengung, einem Schrägbruch möglich. Die Mittel, solche Vorkommnisse zu vermeiden, sind exacte Reposition der Bruchstücke, Erhaltung derselben in guter Stellung bald mittelst Schienenverbandes, sei es bei gebeugtem, sei es in gestrecktem Arm, — bald mit Gewichtsextension in gerader oder gebeugter Stellung, eventuell unter Zuhilfenahme seitlicher Einwirkung auf die Fragmente durch Belastung (Sandsack) oder seitlich zweckmässig wirkenden Gewichtszug. Es bedarf aber häufiger Controle.

Erklärung zu Tafel 33.

Luxation des Vorderarmes nach aussen mit Abriss des Epicondylus internus.

Von den seitlichen Luxationen des Vorderarmes ist diejenige nach aussen etwas häufiger als die nach innen und meistens mit Abriss des Epicondylus int. verbunden. Das starke innere Seitenband reisst eben selbst bei grosser Gewalt (bei einer Abductionsbewegung im Ellbogen wie zur Herstellung einer Valgusstellung) nicht durch, sondern es kommt oft zu einem Abriss des Knochens.

Fig. 1 zeigt die laterale Verschiebung der Knochen, so dass die Ulna auf dem lateralen Theil der Trochlea und auf der Eminentia capitata artikulirt, während das Capitulum radii frei hervorsteht. Durch das Lig. laterale int. ist der abgerissene Epicondyl. int. noch mit der Ulna in Verbindung. Die Zeichnung ist nach einem künstlichen Leichenpräparat hergestellt.

Fig. 2. In dieser Abbildung ist die in Fig. 1 zur Darstellung gebrachte Luxation leicht zu erkennen. Die Contouren des Armes sind sonst wenig verändert, namentlich fehlt das für die Luxation nach hinten characteristische Hervorragen des Olecranon. Die Prominenz des Radiusköpfchens ist schon bei der Inspection wahrzunehmen. Die Palpation würde diesen Befund bestätigen, besonders bei der Vornahme von Pronations- und Supinationsbewegung. (Eigene Beobachtung.)

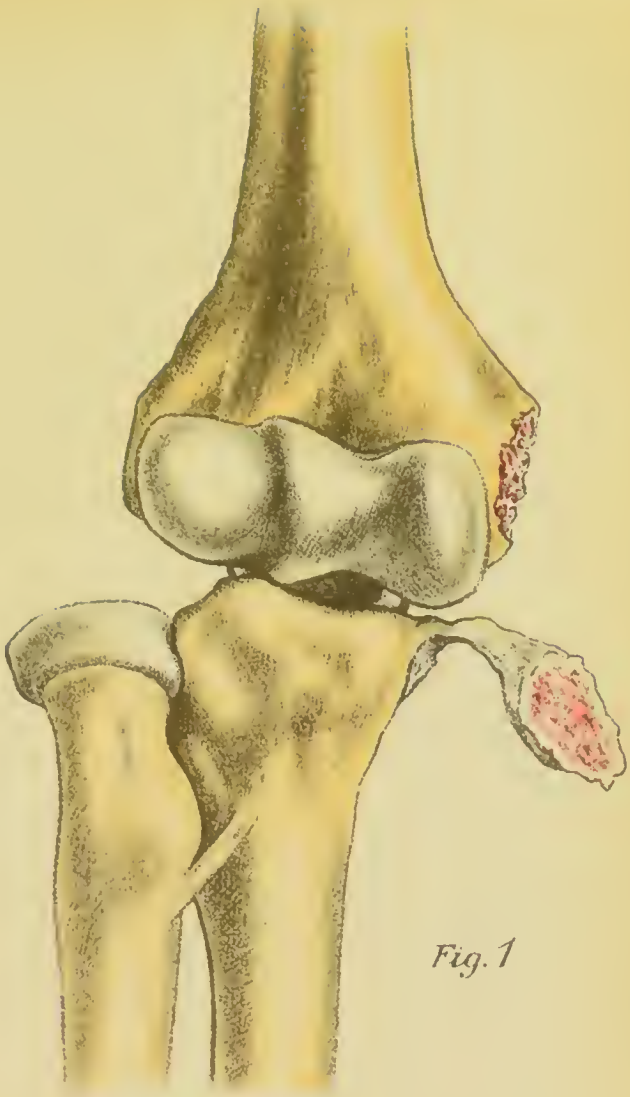

Fig. 1

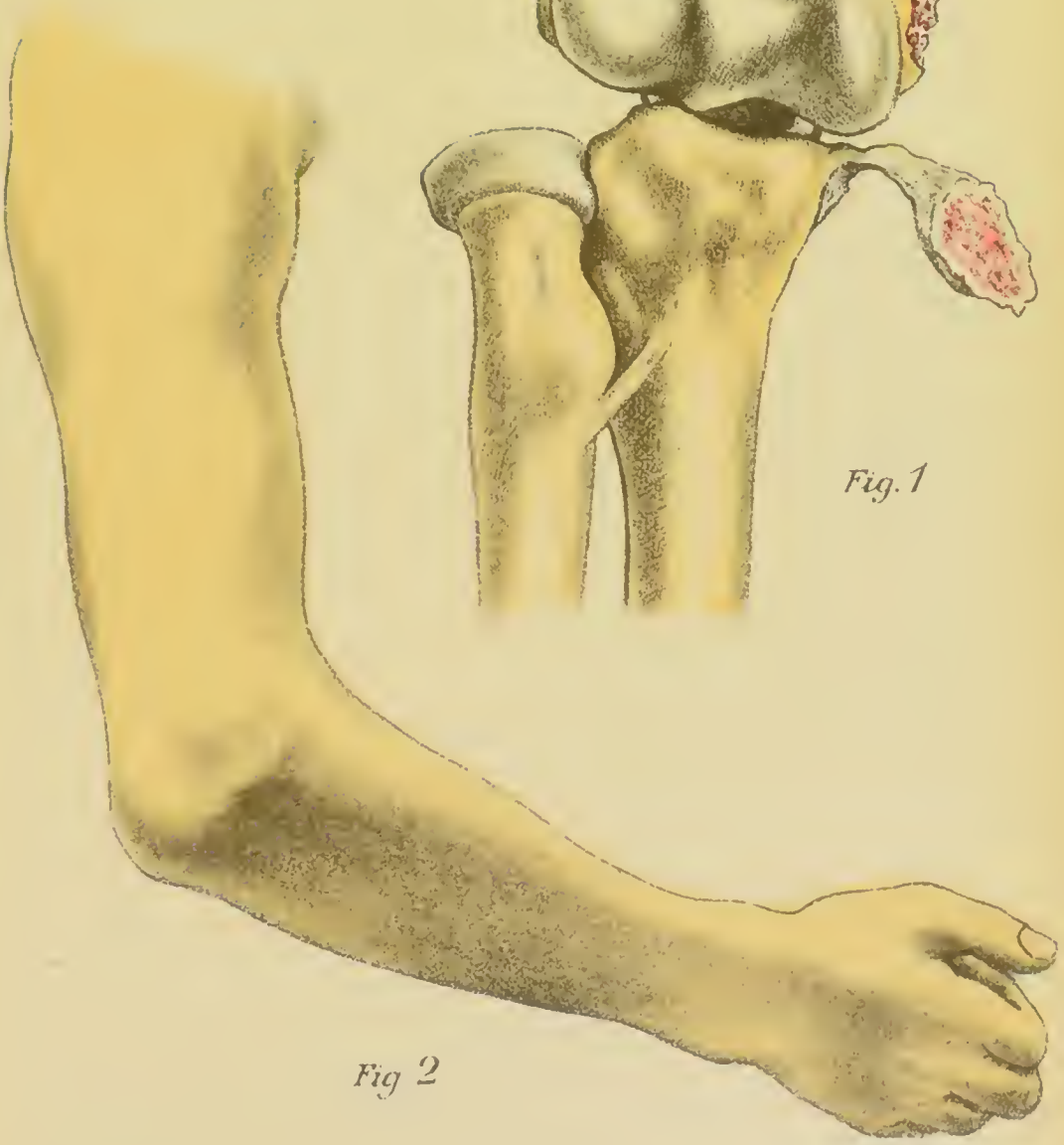

Fig 2

Lith Anst v F. Reichhold, München.

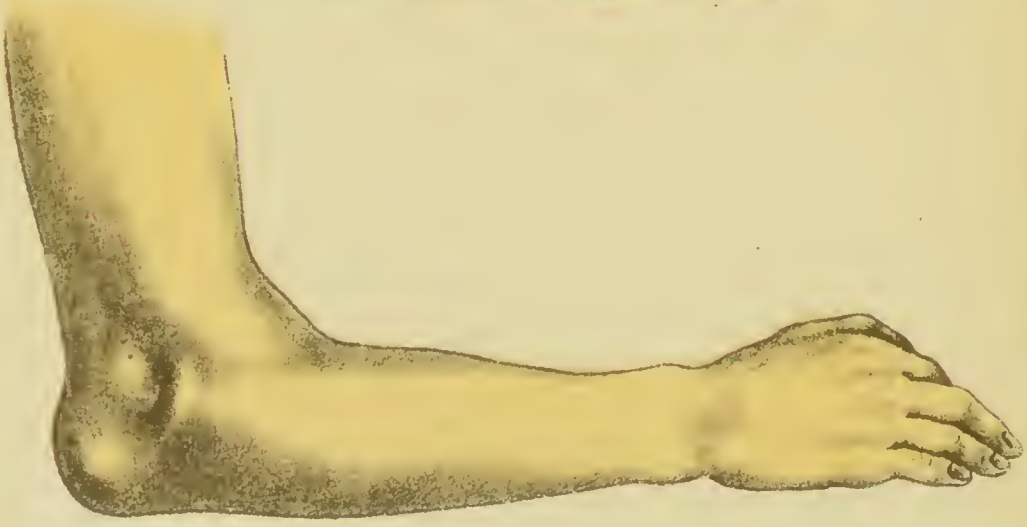

Lith. Anst. v. F. Reichhold, München.

Erklärung zu Tafel 34.

Luxation des Vorderarmes nach hinten.

Die Abbildung ist nach Präparaten an der Leiche ganz nach der Natur hergestellt. Die gezeichnete Stellung (etwa rechtwinkelig) im Ellbogen war einerseits zur Darstellung der Details besonders geeignet, andererseits durch die beengende Form der kleinen Tafeln gegeben. *In der Regel steht bei dieser Verletzung der Arm mehr in stumpfwinkeliger Stellung.*

Die feineren anatomischen Details ergeben sich bei *Fig. 1* aufs schönste. Man sieht den Humerusschaft und sein unteres Gelenkende, unter demselben und nach hinten abnorm dislocirt das Radiusköpfchen und die Gelenkgrube (Cavitas sigmoidea major.) am oberen Ulnaende. Sehr interessant ist die hier ganz nach der Natur gegebene Darstellung des äusseren Seitenbandes und des Lig. annulare. An der Vorderseite ist der Biceps mit seiner Sehne, unter ihm ein Rand des Brachialis internus, hinter dem Humerus der Triceps mit seinem Ansatz an der Spitze des Olecranon erkennbar.

Fig. 2 zeigt diese Luxationsform am Lebenden. Man erkennt die rundliche, turbanartige Prominenz des Capitalum radii, welches mit sammt dem Olecranon nach hinten abnorm prominirt. Wenn man sich mit dem Auge die Längsachse des Humerus konstruirt, erkennt man sofort, dass dieselbe unten nicht (wie normal) mit dem Gelenkende der Vorderarmknochen zusammenfällt, sondern dieselben in einen kurzen hinteren und langen vorderen Abschnitt theilt. Dem entspricht die characteristische Veränderung der hinteren Contourlinie.

Erklärung zu Tafel 35.

Reposition der Luxatio antibrachii posterior durch Ueberstreckung und Zug.

Der aufmerksame Beschauer hat in Fig. 1 auf Tafel 34 schon das Verhalten des Processus coronoideus der Ulna zum Humerus bemerkt. In Folge der Spannung der Bänder und Muskeln kommt es natürlich bei dieser Luxation zu einer sehr engen Aneinanderlagerung der dislocirten Knochen am Humerus; der Proc. coronoid. steht oft in der Fossa supratrochlearis posterior und ist hier fömlich verhakt. Deshalb ist ein Versuch, die Reposition durch einfachen Zug in der Längsrichtung zu erzwingen, fehlerhaft. Es muss vielmehr diese Verhakung zunächst durch *Ueberstreckung im Ellbogengelenk* gelöst werden, wie in Fig. 2 dargestellt ist. Hierzu wird an dem in der Regel narkotisirten Patienten eine Position erzeugt, wie in Fig. 1. Hiebei kann die am Ellbogen angelegte Hand gleichzeitig den Erfolg der Ueberstreckung und sodann die Wirkung des nunmehr ausgeübten Zuges controliren. Die Vorderarmknochen gleiten dabei über den Rand der Humerusgelenkfläche an die normale Stelle und die Reposition ist bei nachfolgender Flexion im Ellbogen vollendet. Die Abbildung ist nach einer Photographie dieses Repositionsverfahrens am luxirten Arme dargestellt.

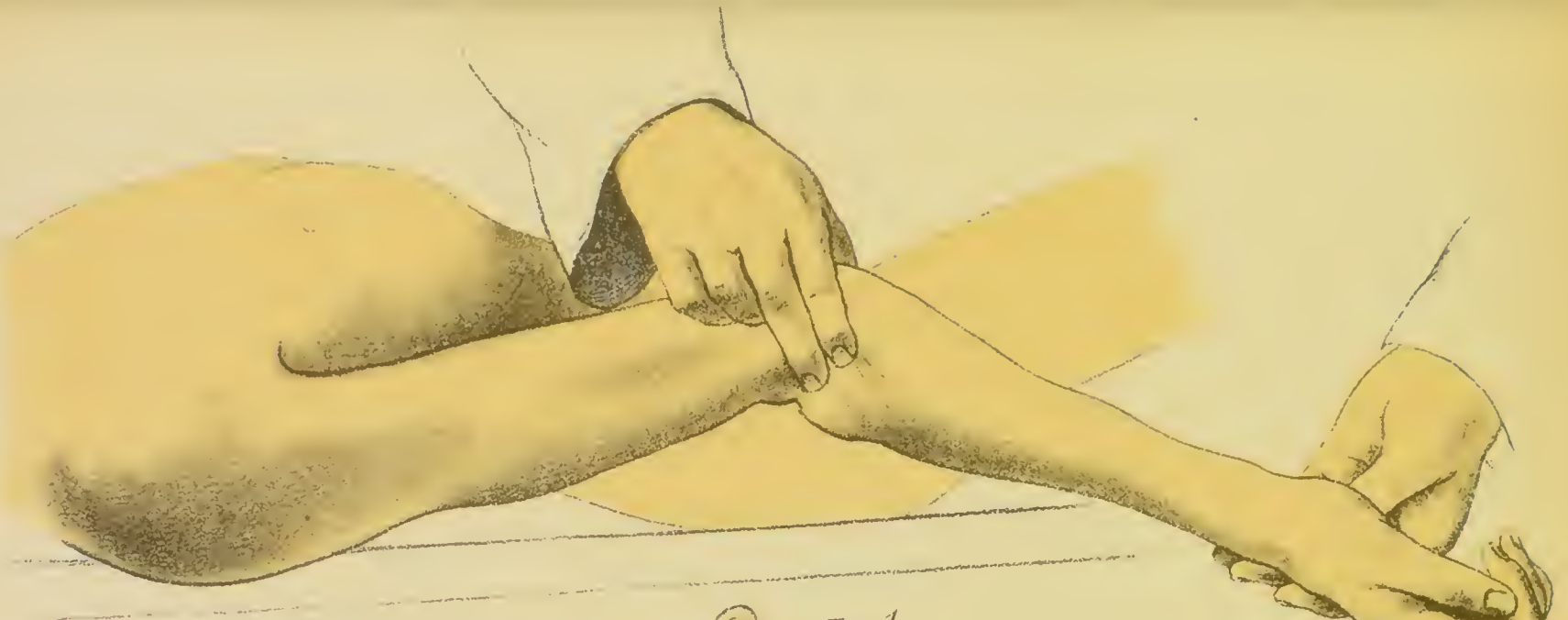

Fig. 1

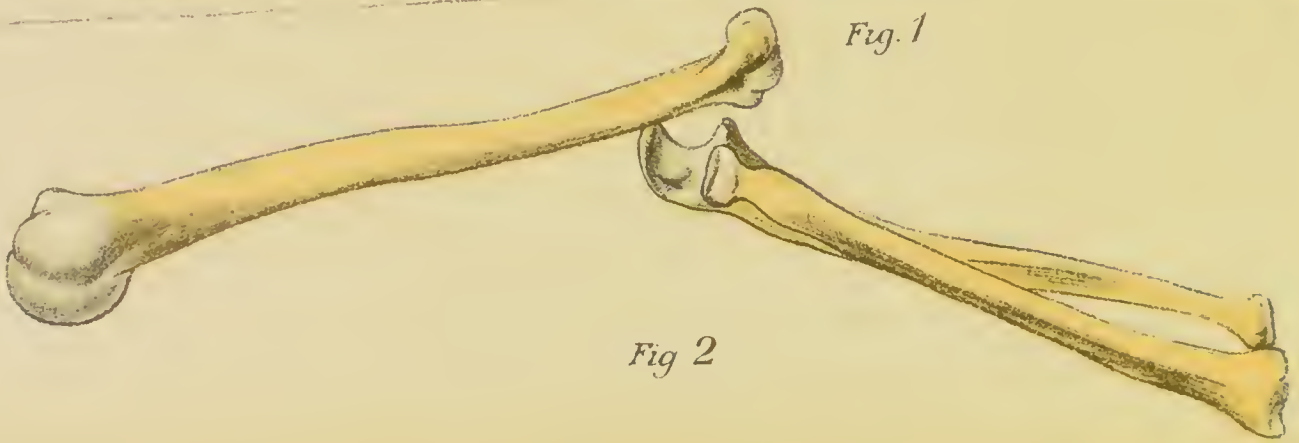

Fig 2

Lith. Anst. v. F. Reichhold, München

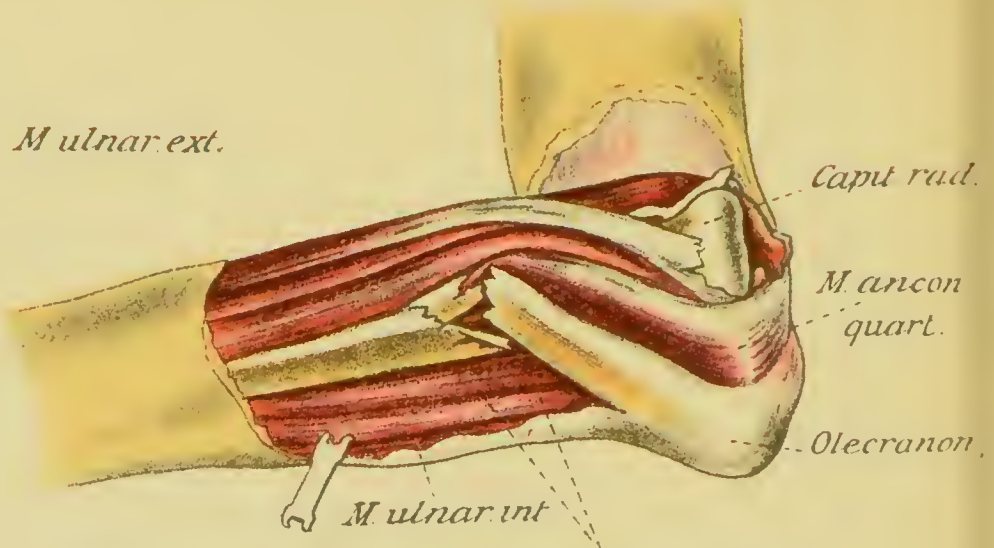

Fig 1

Fig. 2

Lith Anst v F Reichhold, München

Erklärung zu Tafel 36.

Isolirte Luxation des Capitulum radii bei Fractur der Ulna im oberen Drittel mit starker Dislocation der Fragmente.

Fig. 1. zeigt die feineren anatomischen Details bei dieser typischen Verletzung nach dem künstlich hergestellten Präparat. Die Ulna mit den stark winkelig dislocirten Fracturstücken fällt sofort ins Auge; auch das Capitul. radii ist gut kenntlich. Sehr schön zeigt sich zwischen Radiusköpfchen und Olecranon der M. anconaeus quartus; unter der Ulna sind der M. flexor digitor. communis profundus und der M. ulnaris internus, oberhalb der Ulna zunächst der ulnaris externus zu sehen.

Fig. 2. Abbildung derselben Verletzung, welche an der Leiche künstlich hergestellt wurde, auch mit Benützung der Photographie eines am Lebenden beobachteten Falles. Die Haltung des Armes, die winkelige Knickung im obersten Theil der Ulna, die Prominenz des Capitul. radii sind characteristisch. Ein wenig hinter uud unterhalb des Radiusköpfchens ist der Vorsprung des Epicondylus externus noch angedeutet. — Diese Verletzung wird nicht selten verkannt und ist dann in veraltetem Zustande nicht gut und meist nicht völlig mehr zu heilen. Es gehört dazu die Osteotomie an der Bruchstelle der Ulna und die blutige Reposition oder die Resection des Radiusköpfchens. Hoffentlich trägt diese Abbildung zur besseren Kenntniss dieser typischen Verletzung bei.

Erklärung zu Tafel 37.

Fractur des Olecranon und des Processus coronoideus.

Fig. 1. Fractura olecrani. Die Abbildung ist nach einem künstlichen Präparat an der Leiche ausgeführt. Man sieht die Ulna mit dem abgesprengten Olecranon und die Diastase zwischen den beiden Fragmenten, welche am Lebenden durch den Zug des Triceps zu Stande kommt. Natürlich wirkt dabei auch die Stellung mit, indem die Diastase der Fragmente bei Beugestellung im Ellbogen gross ist und bei völliger Streckung des Armes sich meistens heben lässt. Das Olecranon ist gleichzeitig ein wenig abgehoben resp. gedreht. Sehr schön ist zu sehen, wie eine Fractura olecrani undenkbar ist ohne breite Eröffnung des Gelenkes; die Knorpelfläche des unteren Humerusendes liegt frei; hier ist natürlich auch der bei der Verletzung zu Stande kommende Bluterguss.

Wer bei der Betrachtung dieser Abb. an die Therapie denken will, kann sich leicht merken, dass zur correcten Behandlung der Olecranonfractur anfangs eine Geradestreckung des Armes im Ellbogen gehört, und eine Punction des Blutergusses, wenn derselbe sehr reichlich ist, auch eine Annäherung des oberen Fragmentes durch den Zug eines schlingenartig angelegten Heftpflasterstreifens nützlich ist.

Fig. 2. Aelteres Knochenpräparat einer *Fract. olecrani*, welche *nicht knöchern*, sondern nur durch Bandmasse geheilt ist. (Eigene Sammlung.)

Fig. 3. Darstellung einer *Absprengung des Processus coronoideus.*

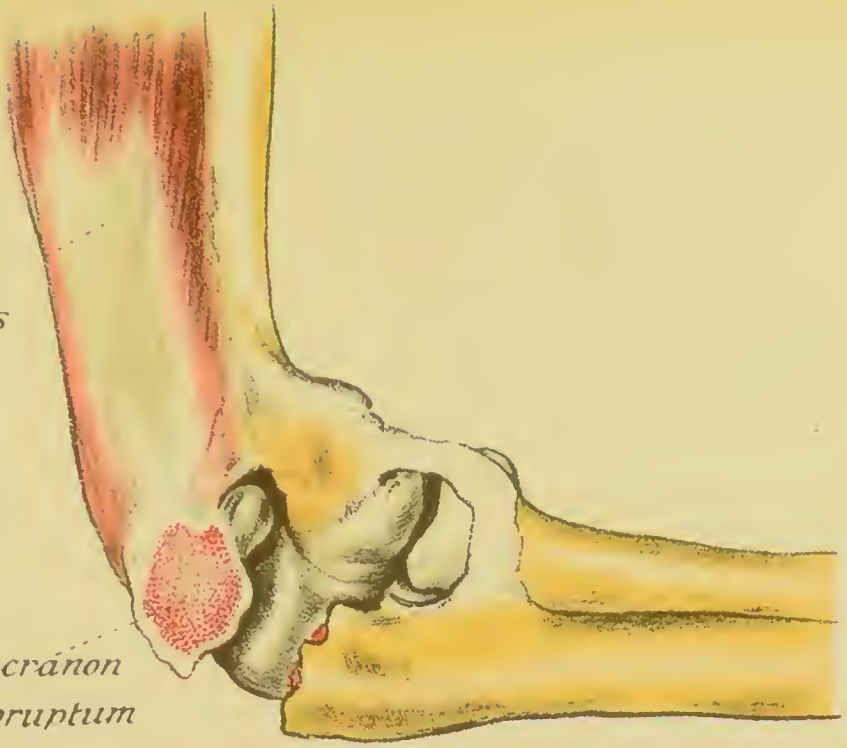

Fig 1

Fig 3

Fig 2

Lith Anst v.F Reichhold, München

Fig 1

Fig. 2



Fig 3

Lith Anst v F Reichhold, Munchen

Erklärung zu Tafel 38.

Fracturen des Vorderarmes in der Mitte.

Fig. 1. Die Abbildung stellt jenen Zustand von *ungünstiger Stellung der Fragmente bei Fractura antibrachii* in der Mitte dar, den man nicht selten bei frischeren Fracturen zu sehen bekommt, dann und wann auch bei älteren, wenn die knöcherne Heilung ausblieb und eine Pseudarthrose gebildet ist. Das Bild ist nach der Natur gezeichnet von einem Knaben, welchen wir kürzlich in Behandlung bekamen. Bei diesem war die Reposition der Fragmente in Narcose möglich, und es führte die sorgfältige Fixirung des ganzen, im Ellbogen gestreckten Armes mittelst einer langen Dorsalschiene zu völlig guter Heilung.

Fig. 2 zeigt eine ähnliche Verbiegung, nur handelt es sich um eine ältere Verletzung: der *Radius ist schon knöchern fest geheilt*, die *Ulna* aber noch beweglich *im Zustand einer Pseudarthrose*, beide in der gleichen *Winkelstellung*. Das Präparat entstand vermuthlich in Folge ganz ungenügender Fixation des Knochenbruches, vielleicht durch zu kurzen Verband, ohne die beiden anliegenden Gelenke mit hineinzunehmen, wie man es von Seite der Kurpfuscher öfter zu sehen bekommt. (Eigene Sammlung.)

Fig. 3 zeigt einen überaus wichtigen Befund in relativ harmloser Form: *die beiden Knochen sind an der Bruchstelle mit einander verbunden*, glücklicherweise nicht durch Knochenmasse, sondern in der Form einer *Nearthrose;* von jedem Knochen geht ein zapfenförmiger Vorsprung aus, der an seiner Spitze eine Art Gelenkfläche trägt, welche mit derjenigen des anderen Knochens artikulirt. Es ist ersichtlich, dass durch fehlerhafte Stellung der beiden Knochen (Pronation) oder durch den Druck eines circulär fest angelegten Verbandes der Callus an der gleichartig gelagerten Bruchstelle der beiden Knochen zur Verwachsung kommen kann. (Eigene Sammlung.)

Erklärung zu Tafel 39.

Fractur des Radius. Untere Epiphysenlinie der Vorderarmknochen.

Fig. 1. Isolirte Fractur des Radius oberhalb seiner Mitte und die Einwirkung des Biceps auf die Stellung des oberen Bruchstückes. In dieser genau nach der Natur (künstliches Präparat) gemachten Abbildung sieht man den Vorderarm mit der Hand und einem Stück des Oberarms. Der Vorderarm steht pronirt. Das obere Fragment des Radius ist aber unter dem Einfluss des M. biceps supinirt, indem dieser Muskel bekanntlich Supination und Flexion des supinirten Vorderarmes ausführt. Man erkennt die Supination dieses oberen Bruchstückes an der Stellung der Tuberositas radii (der Ansatzstelle des Biceps), und namentlich bei genauerem Zusehen an der Bruchlinie der Fracturstelle: an dem unteren Fragment zeigt sich an der Bruchfläche unten ein kleiner Defect, welcher durch Bildung einer kleinen Zacke entstand, die dem oberen Bruchstück angehört; Zacke und Defect stehen sich nicht gegenüber, sondern die Zacke hat durch Drehung des oberen Bruchstückes nach aussen, d. h. durch Supination desselben eine Verschiebung um fast 180° erlitten. — Es ergibt sich aus alledem, dass auch bei isolirter Fractura radii in *Supinationsstellung des Armes zu verbinden ist!*

Fig. 2. Epiphysenlinien am unteren Ende von Radius und Ulna nach einem getrockneten Präparat. Wahre Epiphysentrennungen an diesen Knochen, besonders am Radius, kommen bei Kindern nicht so selten vor. Auch hiernach habe ich schon schwere Wachsthumsstörungen beobachtet. (Eigene Sammlung.)

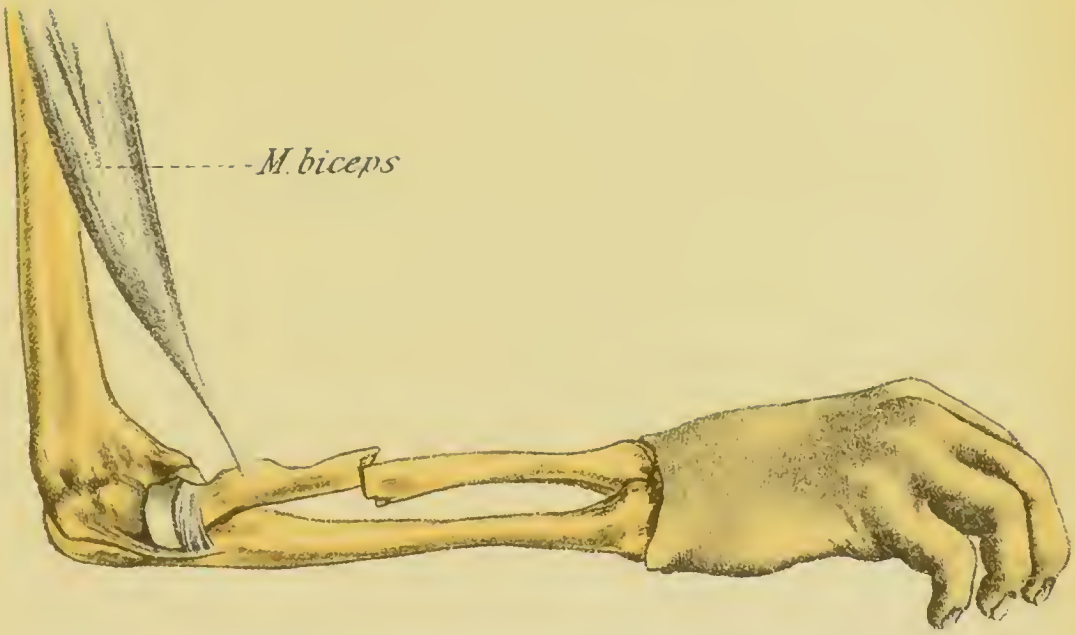

Fig. 1

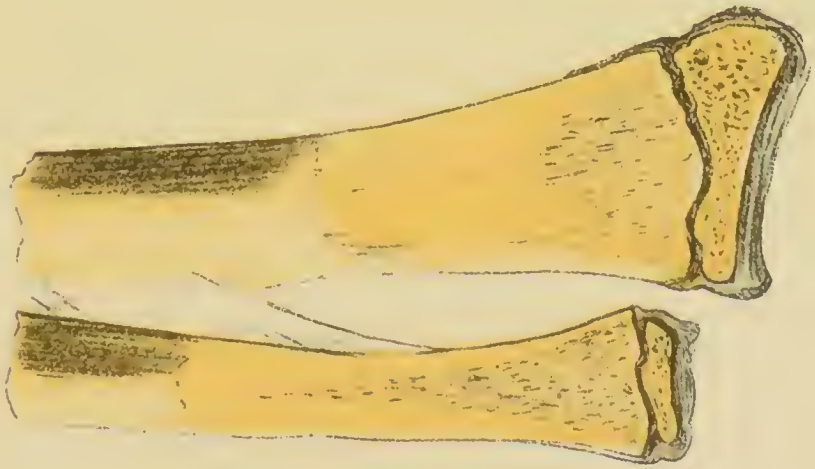

Fig 2

Lith Anst v F Reichhold, Munchen.

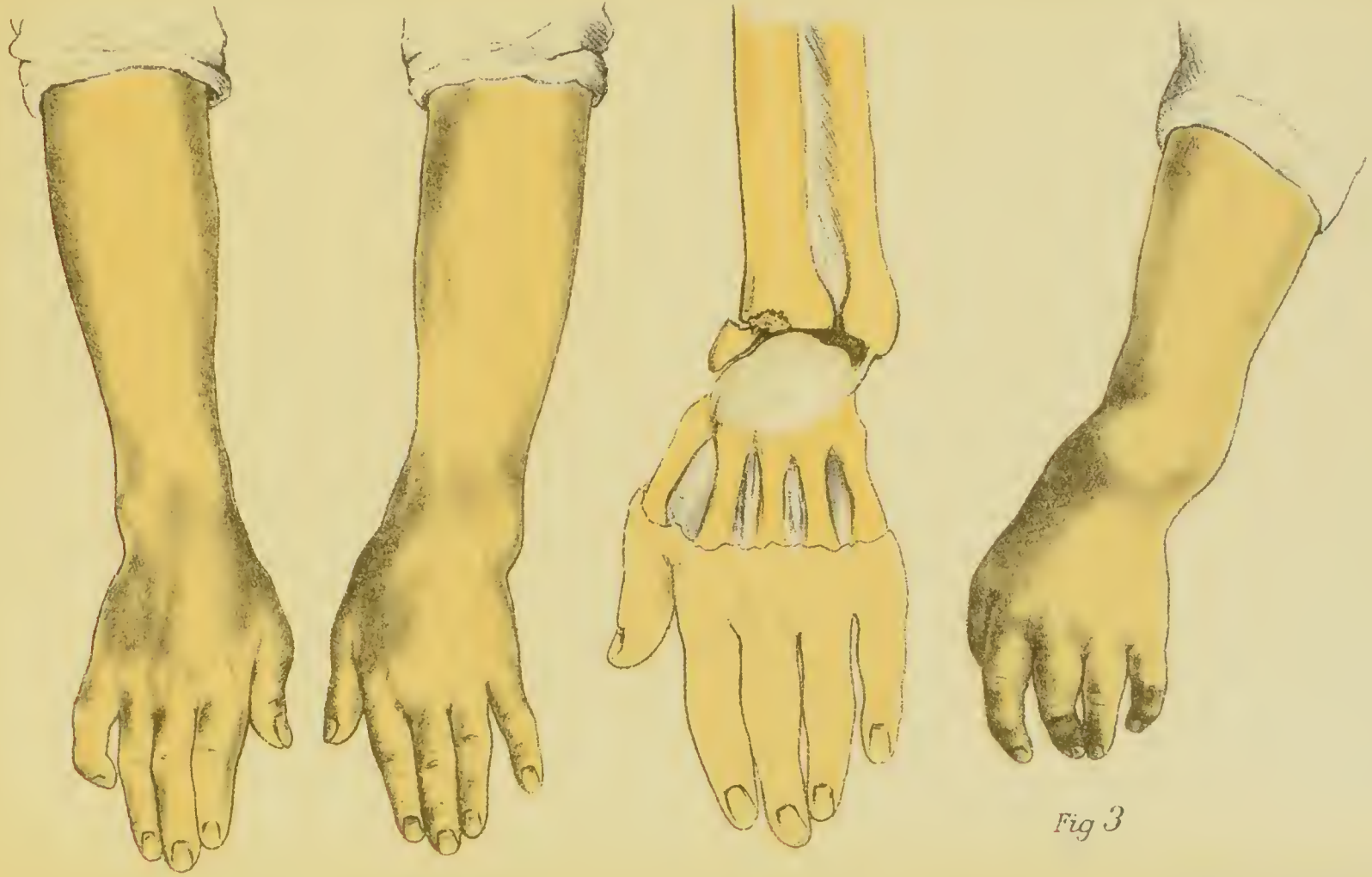

Fig 1a

Fig. 1b

Fig 2

Fig 3

Lith. Anst. v. F. Reichhold, München.

Erklärung zu Tafel 40.

Typische Fractur der unteren Radiusepiphyse.

Der Knochenbruch am unteren Ende des Radius ist einer der wichtigsten Knochenbrüche überhaupt. Es wird dabei fast noch ebensoviel gefehlt durch unrichtige Behandlung des richtig diagnosticirten Bruches, wie durch Verkennen desselben und durch Unterlassung der Reposition. Die Diagnose dieser typischen Fractur kann in der Regel schon mit Hilfe der Inspection gemacht werden und zwar muss die Besichtigung des verletzten Armes einmal von der Dorsalseite her, wie auf Tafel 40, dann auch von der lateralen Seite, am besten von der Radialseite her (wie auf Tafel 41) erfolgen.

Dabei ist die genaue Vergleichung der gesunden und der verletzten Extremität am Platze. *Fig. 1 a u. b* zeigt deshalb den gesunden rechten Arm und den deformirten linken von demselben Individuum. Der Arzt sitzt am besten dem gleichfalls sitzenden Patienten gegenüber. Dabei ergibt sich wie bei Fig. 1 b eine deutliche Radialverschiebung der ganzen Hand in der Gegend des Handgelenkes, demzufolge eine Prominenz der Proc. styloideus ulnae, auch eine Verbreiterung des Vorderarms in der Gegend der Proc. styloidei.

In *Fig. 2* ist eine künstlich hergestellte Fractura radii abgebildet, bei welcher nur ein Stück der Gelenkfläche abgebrochen ist; diese Varietät der Fractur wird häufig beobachtet, ebenso andere Schrägbrüche, bis zum reinen Querbruch ungefähr in der alten Epiphysenlinie. Der Vorsprung der Ulna, die Radialverschiebung der Hand ist auch hier sichtbar; die Verschiebung des Fragmentes nach oben im Sinne einer Drehung um die untere Gelenkfläche der Ulna als Centrum war hier nicht darstellbar. — In *Fig. 3* ist der Querbruch *beider* Vorderarmknochen nach einer Photographie dargestellt (Mina Houdelet, 60 J. 1890) die Deviation der Fragmente ist auch so zu erkennen.

Erklärung zu Tafel 41.

Typische Fractur der unteren Radiusepiphyse.

Auf dieser Tafel findet sich die Darstellung einer typischen Radiusepiphysen-Fractur bei der Betrachtung von der Seite. Man erkennt in *Fig. 1* die Verschiebung der Fragmente, welche von den französischen Chirurgen mit dem Ausdrucke „en dos de fourchette" bezeichnet wird. Der Vorderarm zeigt an seinem Handende anstatt einer schwachen dorsalen Vorwölbung vielmehr eine auffallende Prominenz an der Beugeseite, welche dem winkeligen Vorsprung der Fracturstelle entspricht. Der in *Fig. 2* abgebildete *Längsdurchschnitt* erweist dieses auf das allerbeste. Hier findet sich ein Querbruch des ganzen unteren Epiphysenstückes des Radius mit Absprengung kleiner Rindenstücke — in der klassischen Dislocation der Bruchstücke. Eine Art Bajonettstellung entsteht, indem die Längsachse des Radius und der Hand durch das schief gestellte Bruchstück wie ein Bajonett unterbrochen resp. verschoben ist. Die anatomischen Details ergeben sich aus den Bezeichnungen auf der Tafel. — Das Präparat ist künstlich hergestellt durch forcirte Ueberstreckung der Hand und starken Druck auf dieselbe in der Richtung des Vorderarms. Es ergibt sich, dass die Reposition oft zweckmässig durch forcirte Beugung der Hand eingeleitet wird. Dass diese Fractur früher als eine Luxation im Handgelenk angesehen wurde, wird nicht verwundern. Jetzt weiss man, dass diese Luxation zu den seltensten Verletzungen gehört.

Fig. 1

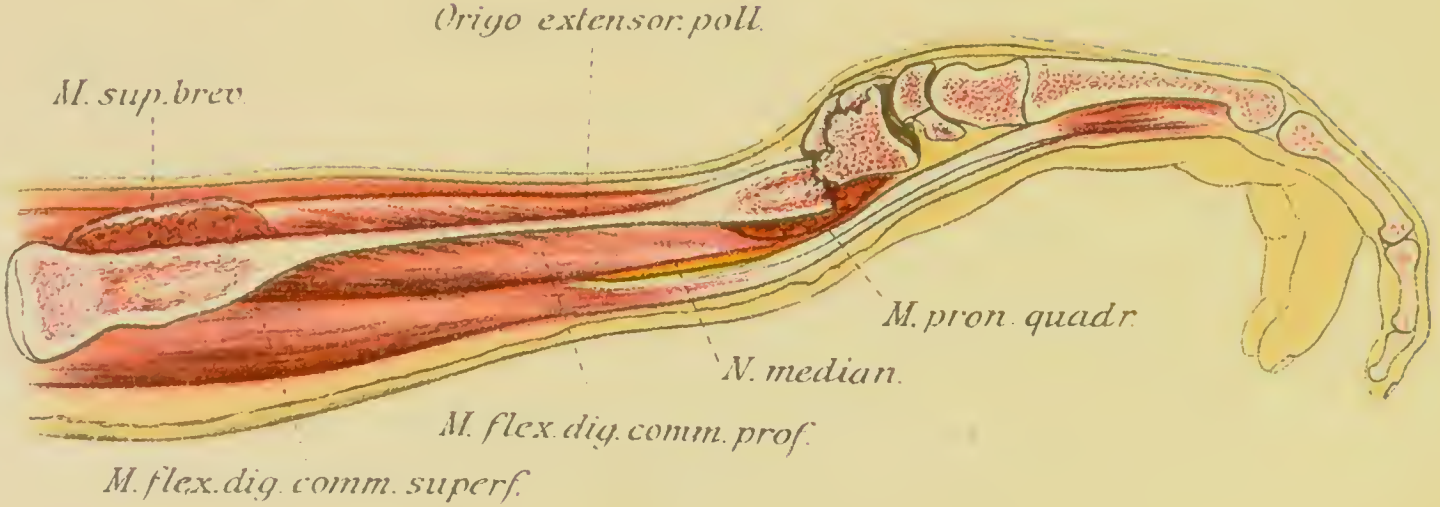

Fig 2

Lith Anst v F Reichhold, München.

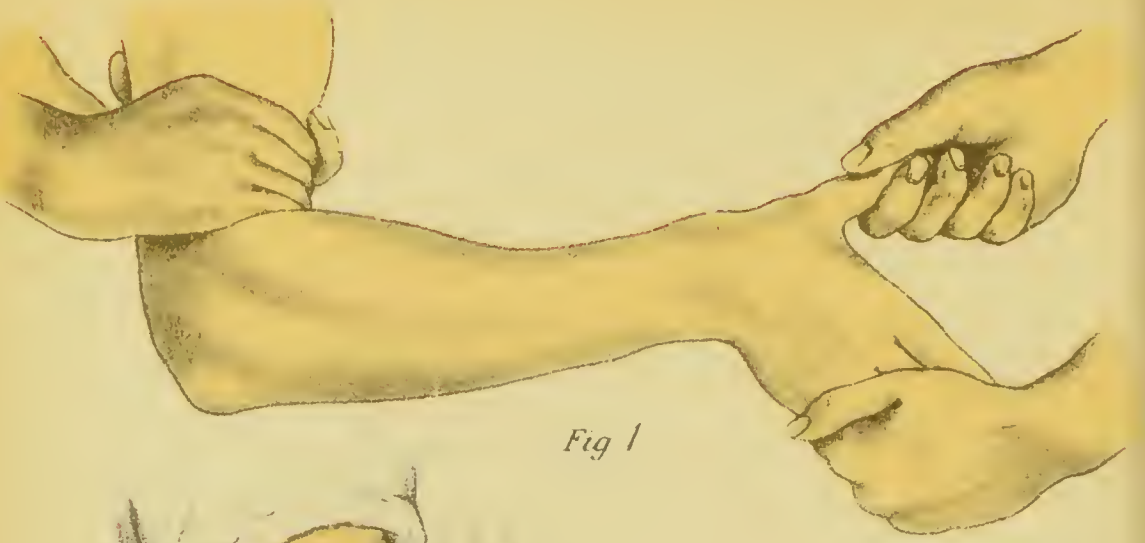

Fig 1

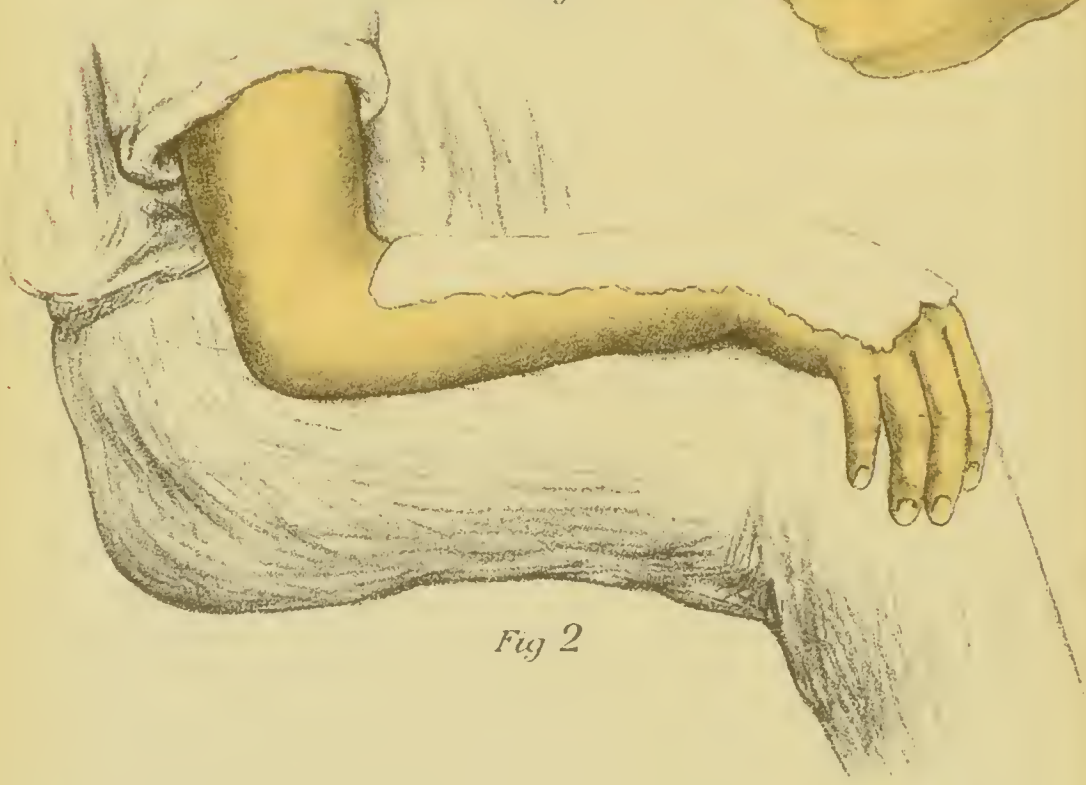

Fig 2

Fig 3

Lith. Anst. v F. Reichhold, Munchen

Erklärung zu Tafel 42.

Reposition und Verband bei der typischen Radiusfractur.

Fig. 1 zeigt nach einer Photographie des betreffenden Patienten die Art und Weise, wie der Arzt sich helfen lässt bei der *Reposition des typischen Radiusepiphysenbruches.* Der eine Gehilfe zieht an Daumen und Fingern der verletzten Hand in der dargestellten Weise, der andere Gehilfe übt den Gegenzug aus am Oberarm. Der Arzt ist dann im Stande durch direkten Druck an der Bruchstelle die Lage der Fragmente nach Wunsch zu gestalten.

Fig. 2. Anlegung einer *Beely'schen Gypsschiene* nach vollendeter Reposition. Der Vorderarm liegt zweckmässig auf dem eigenen Oberschenkel, die Hand volar- und ulnarwärts flectirt. In dieser Lage ist das Anlegen einer Gypsschiene mit Hanf- oder Jutefasern oder dergl. leicht möglich. *Doch darf keine Schiene den Metacarpus überragen, die Finger müssen frei bleiben!* (Nach einer Photographie.)

Fig. 3. Darstellung des von Professor Roser angegebenen Verbandes: Vorderarm und Hand liegt in voller Supination auf einer Holzschiene, welche so gepolstert ist, dass die Hand in Volarflexion sich befindet, die Finger aber wieder frei sind.

Neuerdings plaidirt Prof. Petersen dafür, den Arm nach erfolgter Reposition einfach in eine Mitella mit herabhängender Hand zu legen und auf jede Schiene zu verzichten. Für viele Fälle ist das sicher möglich und es mag interessiren, dass Hutchinson (Illustr. of clin. Surg. II 110) schon vor längerer Zeit denselben Vorschlag machte. In der Mehrzahl der Fälle wird das aber in der ärztlichen Praxis noch schwer durchführbar sein, schon deshalb weil eine sehr genaue und häufige Controle dabei unerlässlich ist.

Erklärung zu Tafel 43.

Typische Luxation des Daumens.

Die *Luxation des Daumens* ist practisch viel wichtiger als aus der Darstellung der meisten Lehrbücher hervorgeht. Die vorliegende Tafel demonstrirt die anatomischen Verhältnisse dieser Luxation. Es zeigt sich, dass die I. Phalanx auf die Dorsalseite des Metacarpus I dislocirt ist; das Capitulum metacarpi I ist leicht erkennbar, umgeben von den an der Phalanx I inserirenden Muskeln. Man sieht, dass das Capitulum metacarpi I stark vorspringt, die Kapsel ist an der Beugeseite gerissen und mit der Phalanx I dorsalwärts dislocirt. Wenn wir von einer ulnaren und einer radialen Seite des Metacarpusköpfchens sprechen, so ergibt sich sofort, dass der M. adductor pollicis und die Sehne des Flexor pollicis longus auf der ulnaren Seite liegen, der M. flexor pollicis brevis und der Abductor pollicis brevis aber auf der radialen Seite. Das Capitulum liegt wie in einem Schlitz dieser Muskeln, namentlich dicht an der Sehne, welche den Hals des Metacarpus völlig umschlingt und hinter demselben versteckt liegt, dann aber an der Volarseite der Phalanx I wieder zu sehen ist. — Die Abbildung ist nach einem Präparat einer künstlich hergestellten Daumenluxation nach der Natur gezeichnet.

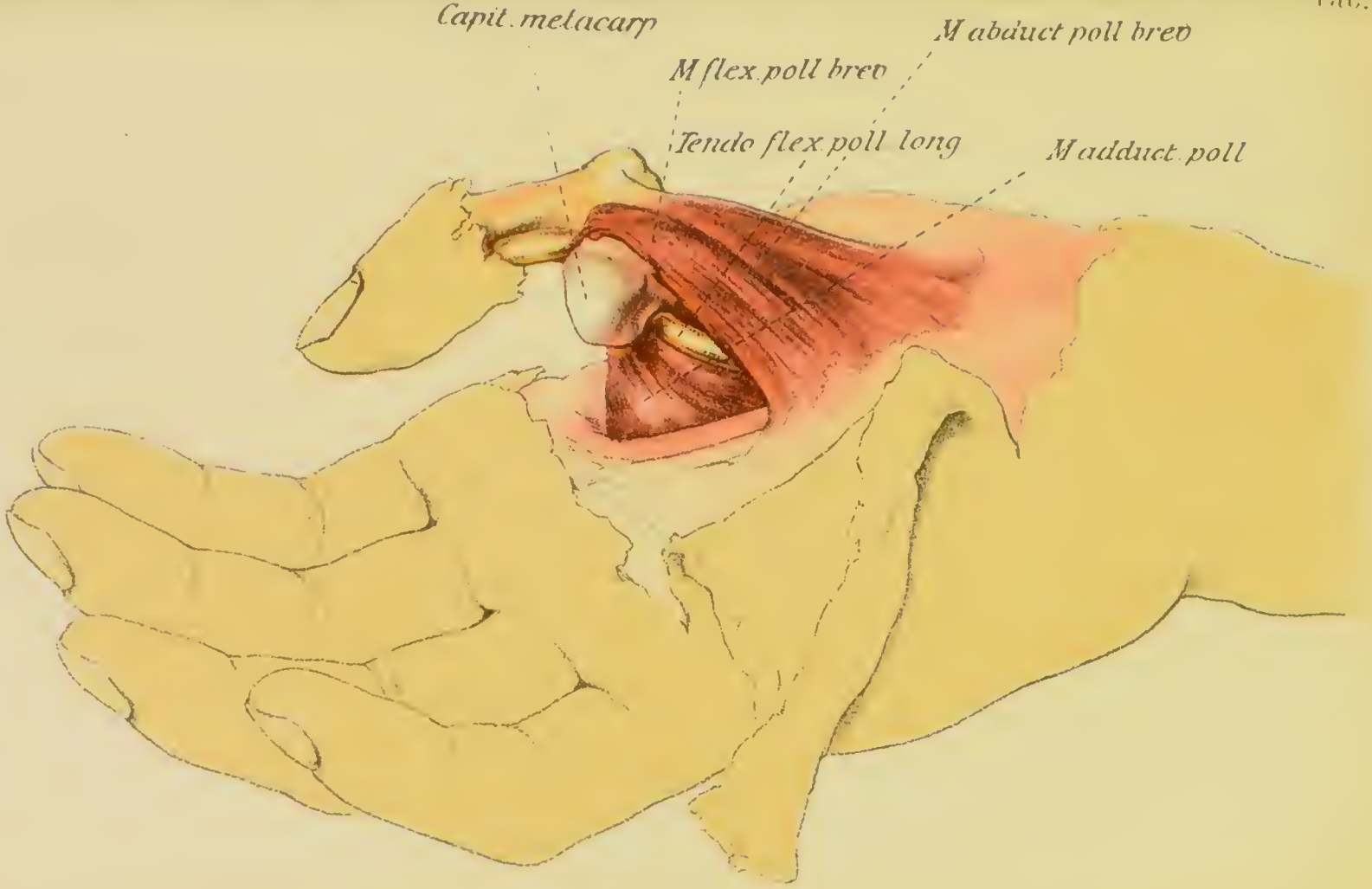

Lith Anst v F Reichhold, München

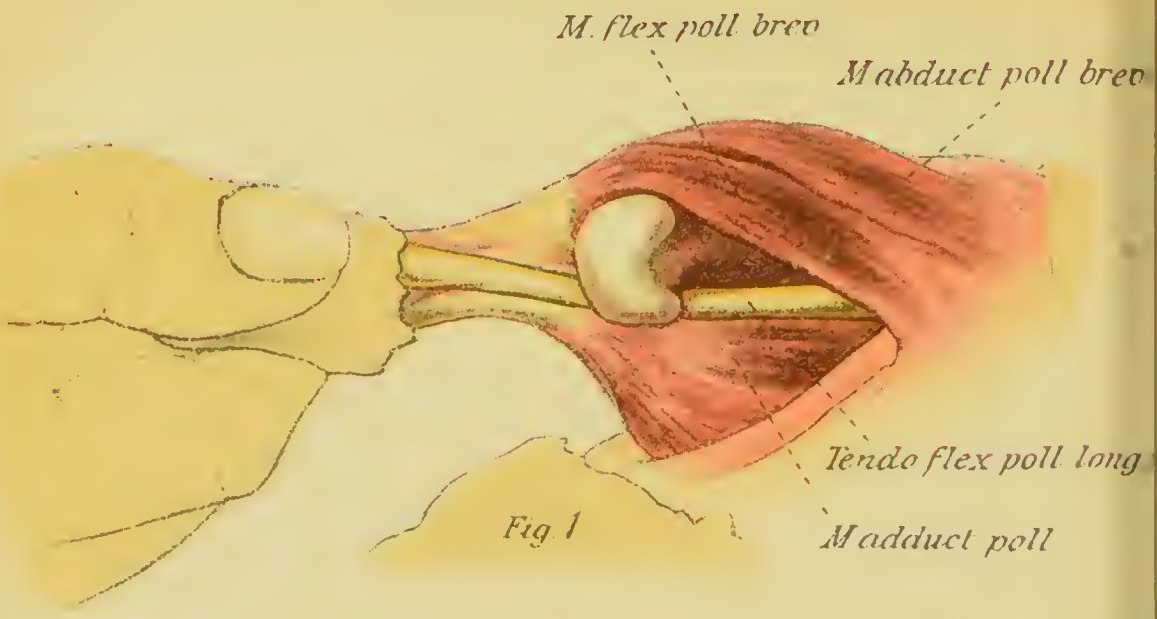

Fig. 1

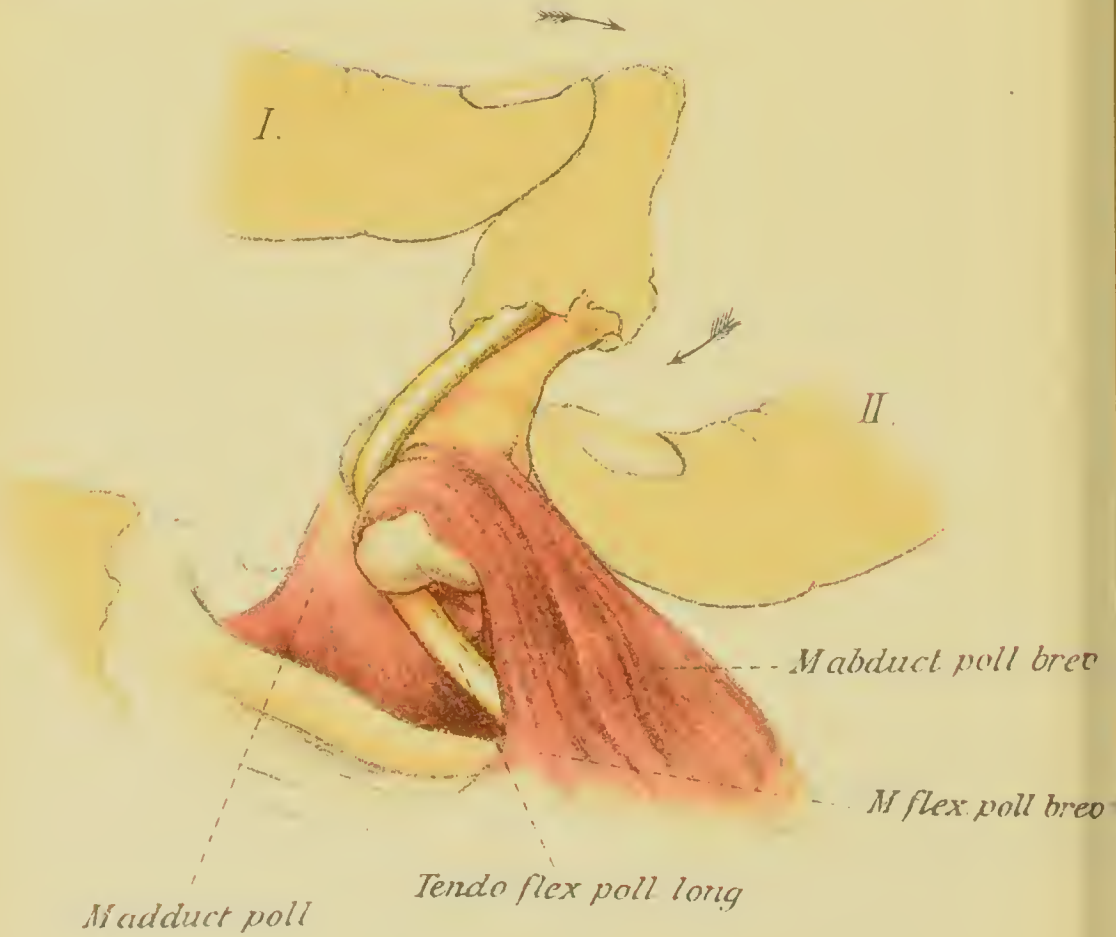

Fig. 2

Lith. Anst. v. F. Reichhold, München.

Erklärung zu Tafel 44.

Falsches und richtiges Repositionsverfahren bei der typischen Daumenluxation.

Das *Repositionsverfahren bei der typischen Daumenluxation* ist früher oft sehr *unrichtig* ausgeführt worden, und es finden sich unrichtige Angaben und Zeichnungen noch in manchen Büchern. Wie bei der analogen Luxation aller Charniergelenke darf auch hier *keine Gewalt* angewendet werden; Zangen, wie sie früher zur Ausübung starken Zuges verwendet wurden, sind ganz zu verwerfen. *Jeder Zug erschwert die Reposition*, denn dabei umschlingen die Muskeln und die Sehne des Flexor pollic. long. den Hals des Metacarpusköpfchens und es entsteht ein wirkliches Repositionshinderniss. In Fig. 1 sieht man das angedeutet, die lange Sehne umschlingt den Knochen und ist dabei etwas auf die Kante gestellt.

Das *richtige Repositionsverfahren* ist in Fig. 2 dargestellt. Es muss zunächst eine Ueberstreckung stattfinden, wie es in der Abbildung Fig. 2 durch den in der Pfeilrichtung drückenden Finger I geschieht. Der so gestellte Daumen wird nun an der Basis der ersten Phalanx *nach vorn geschoben*, gewissermassen über das Metacarpusköpfchen weggeschoben, wie es durch den in der Pfeilrichtung schiebenden Finger II geschieht. Durch dieses Manöver gelingt die Reposition der einfachen Fälle, wenn es nur mit der nöthigen Geschicklichkeit ausgeführt wird. Es versagt nur dann, wenn eine Interposition ganz besondere Verhältnisse setzt, welche aufs einfachste durch einen gegen das vorspringende Metacarpusköpfchen gerichteten Längsschnitt und präparatorisches Eindringen bis auf das interponirte Gewebe erkannt und gehoben werden können.

IV. Fracturen und Luxationen der oberen Extremität.

Die Verletzungen der oberen Extremität geschehen auf direkte oder indirekte Weise. Während durch eine direkte Gewalt bestimmte Verletzungen resultiren, deren Vorhandensein häufig schon nach Kenntnis der Ursache erkannt werden kann, kommen Verletzungen indirekter Art in Folge ein und derselben Ursache in sehr verschiedener Form vor; so kann durch Fall auf die Hand eine typische Fractur am unteren Radiusende, eine Verletzung im Ellbogengelenk, am oberen Humerusende oder im Schultergelenk, bei Kindern häufig genug ein Schlüsselbeinbruch zustande kommen.

1. Schlüsselbein.

Die Fracturen des Schlüsselbeins können in jedem Abschnitt dieses Knochens stattfinden, sind aber am häufigsten ungefähr in der Mitte desselben. Die Erscheinungen dieses typischen Schlüsselbeinbruches, welcher in der grossen Mehrzahl der Fälle ein indirecter ist, sind in der Regel typische. Von Einfluss auf die Dislocation der Bruchstücke ist sowohl Muskelzug, als die Schwere des Armes. Das sternale Bruchstück steht unter dem Einfluss des M. cleidomastoideus und wird in der Regel etwas nach oben dislocirt. Durch den Zug der vom Thorax zum Arm verlaufenden starken Muskeln wird nach der Fractur der Clavicula das äussere Bruchstück und der gesammte Arm dem Thorax genähert; denn die Clavicula dient unter normalen Verhältnissen gewissermassen als Pfeiler, welcher die Schultergegend vom Thorax abstehend erhält. In Folge dieser Verhältnisse sinkt der Arm bei der typischen Clavicula-Fractur herab, er steht tiefer als auf der gesunden Seite. Der Arm ist zweitens im Ganzen dem Brustkorb genähert; die Achselhöhle in Folge davon verschwunden. Der Arm erfährt drittens eine Verschiebung nach vorn und einwärts, eine Art Rotation nach

einwärts, offenbar durch den überwiegenden Zug der Brustmuskeln.

Die Diagnose der Clavicula-Fractur ist dadurch eine sehr einfache, zumal da an diesem leicht palpabeln Knochen die Dislocation der Bruchstücke direkt gefühlt werden kann, und der Schmerz sowie die Funktionsstörung auf den Sitz der Verletzung hinweisen.

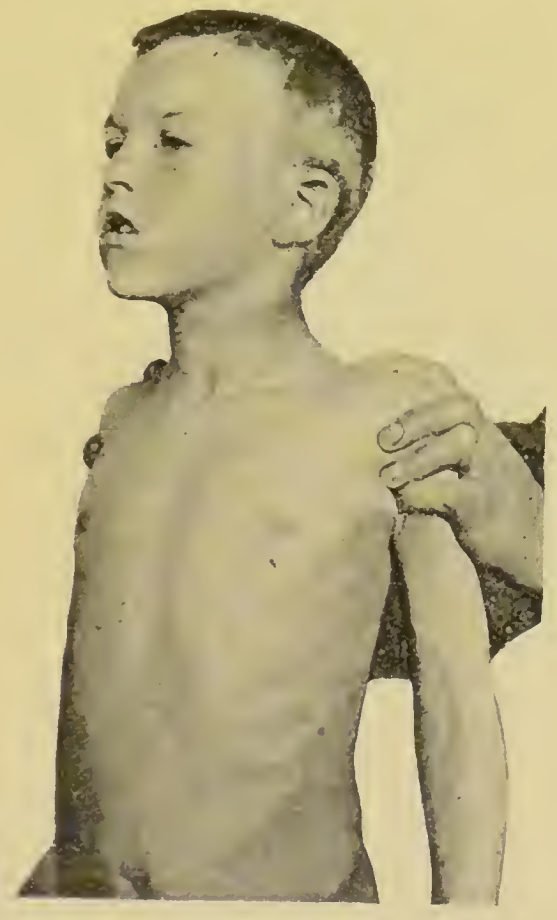

Fig. 2.

Die Behandlung dieser typischen Schlüsselbeinbrüche erfordert zunächst eine sehr exacte Reposition, sodann einen den Ursachen der Dislocation ständig entgegenwirkenden Verband. Bekanntlich galt es früher als eine besondere Rarität und kaum zu lösende Aufgabe, einen derartigen Schlüsselbeinbruch

ohne Dislocation zu heilen. Unsere heutigen Hilfsmittel ermöglichen es, auch schwere Fälle dieser Art fast immer in günstiger Form zur Heilung zu bringen.

Zur Reposition und Assistenz während der Anlegung des Verbandes (Fig. 2) ist es zweckmässig, wenn ein Gehilfe hinter dem sitzenden Patienten steht und mit beiden Händen die Schultern des Verletzten kräftig nach hinten zieht. Zum Verband eignet sich der von Sayre angegebene Heftpflasterverband. Derselbe erfordert 3 Heftpflasterstreifen, von denen zwei ganz genau zur Correctur der oben angegebenen Dislocation dienen. Der erste Streifen corrigirt die Einwärtsrotation des Armes, resp. der Schultergegend: er zieht an dem oberen Ende des Oberarms von der Innenseite aussen über die Schulter zum Rücken. Der zweite Streifen hebt den gesunkenen Arm, indem er von der Ellbogengegend zur gesunden Schulter verläuft. Der dritte Streifen dient nur als Mitella parva, hebt die Hand und verläuft zur verletzten Schulter, soll auch dabei einen gelinden Druck auf die Bruchstücke von vorn und oben her ausüben. Die Indication, welcher dieser Verband nicht völlig genügt, ist die Wiederherstellung der Achselhöhle. Hierzu wird zweckmässig ein passendes Kissen aus weichem Material (Watte, Holzcharpie, mit einer Mullbinde umwickelt) in die Achselhöhle gelegt und in einfacher Weise fixirt. Ueber diesen Verband kommen zweckmässig einige Bindentouren, um seine Wirkung noch zu unterstützen. Dabei kann auch gelegentlich ein kleiner Bausch an der Bruchstelle so fixirt werden, dass ein leichter Druck auf das sternale Bruchstück von oben her ausgeübt wird. Im Sommer ist es sehr nützlich, den Körper im Bereich des anzulegenden Verbandes, besonders in der Achselhöhle, mit sogenanntem Schweisspuder etwas einzureiben.

Zur Erhöhung der Wirkung dieser Heftpflasterstreifen kann es nützlich sein, Stücke von Gummibinden in die Heftpflasterstreifen einzuschalten, die-

selben durch Zug in solche Spannung zu versetzen und so anzulegen, dass continuirlich ein elastischer Zug dem Wiederauftreten der Dislocation entgegenwirkt. Dasselbe kann durch passende Verwendung eines Gummischlauches erreicht werden. Unter der nöthigen Controlle wird es mit diesen Hilfsmitteln, sobald der

Fig. 3.

Arzt die nöthige technische Fertigkeit hat, gelingen, befriedigende Resultate herbeizuführen.

An Nebenverletzungen kommen solche des Plexus brachialis, seltener solche der grossen Gefässe vor. Auch secundär kann durch Druck des Callus

ein Theil des Plexus verletzt werden, da er durch seine Lage auf der 1. Rippe nicht im Stande ist, auszuweichen.

Die Fractur im medialen und lateralen Drittel der Clavicula bietet in der Regel keine Dislocation dar mit Ausnahme derjenigen ganz nahe am acromialen Ende, bei welcher das laterale Fragment oft förmlich aufgerichtet wird. Fälle von Stückbruch und Infraction sind nach den obigen Grundsätzen zu behandeln.

Luxationen des Schlüsselbeins.

a. Die Luxatio sternalis claviculae, d. h. die Verrenkung des sternalen Endes der Clavicula kommt in verschiedener Form vor, und zwar

nach vorn (L. praesternalis),

nach oben (L. suprasternalis), beide nur indirect durch Hebelwirkung, wenn die 1. Rippe als Hypomochlion dient, oder durch eine Gewalt von aussen, je nachdem das Schlüsselbein mehr nach hinten oder nach unten gerichtet steht; auch kann bezüglich der ersteren eine secundäre Verschiebung von Bedeutung sein,

nach hinten (L. retrosternalis), sehr selten, durch directe Gewalt.

Die Diagnose ist immer leicht, weil alles genau zu palpiren ist. Bei der L. nach hinten können durch Druck auf Trachea und Speiseröhre Athem- und Schluckbeschwerden eintreten. Zur Unterscheidung von den Fracturen nahe dem Gelenkende dient die Palpation des normalen, rundlichen Knochenvorsprunges und die Messung der Länge der Clavicula.

Therapie: Reposition meistens leicht, Retention, d. h. Erhaltung der reponirten Stellung, schwierig. Hierzu sind exacte Verbände mit directem Druck auf das reponirte Gelenkende, zuweilen solche mit elastischer Wirkung indicirt (cf. Therapie der Clavic.-Fracturen), unter Umständen Fixation mittelst percutaner Naht angezeigt.

b. Luxatio acromialis claviculae
und zwar nach oben (L. supraacromialis)
und nach unten (L. infraacromialis), letztere sehr selten!

Die erstere entsteht oft durch directe Gewalt gegen das Acromion bei fixirtem Schlüsselbein, es ist also eigentlich eine Luxation der Scapula nach abwärts. Diese Lux. ist vollständig, wenn nach Zerreissung des Lig. coraco-claviculare eine grössere Dislocation besteht.

Die Diagnose ist leicht, da eine exacte Palpation möglich ist, und doch wird diese Lux. öfters mit einer Lux. humeri verwechselt. Vergl. die Erklärung zu Tafel 25.

Therapie. Auch hier ist die Reposition leicht, die Retention oft sehr schwierig. Durch Bindentouren wird der Arm gehoben und die Clavicula gleichzeitig nach abwärts gedrückt. Eventuell elastische Binde nöthig, oder die percutane Naht der Ligamente (Baum).

2. Schulterblatt.

Fracturen der Scapula kommen in verschiedener Form vor. Die Brüche des Körpers und der Spina scapulae sind directe, führen oft zu mehreren Bruchlinien und Fissuren, aber bewirken nur geringe Dislocation der Bruchstücke; Crepitation und abnorme Beweglichkeit sind oft fühlbar, besonders bei geeigneter Stellung des Armes. Behandlung: Ruhigstellung des Armes.

Knochenbrüche am Collum scapulae sind selten und kommen besonders am sog. chirurgischen Hals vor, d. h. so, dass der Proc. coracoideus an dem Bruchstück des Gelenkkörpers bleibt, also in einer Linie von der Incisura scapulae nach abwärts vergl. Tafel 24. Diese Fractura colli scapulae ist differentiell diagnostisch wichtig, weil sie zur Verwechslung mit der Luxatio humeri subcoracoidea führen kann. Die Symptome dieser Fractur sind: Herabsinken des Armes, welcher sogar etwas abducirt

stehen kann, Acromion stark vorspringend; die Deformität verschwindet unter Crepitation beim Hinaufdrücken des Armes, kehrt aber sofort wieder beim Nachlassen dieses Druckes; zuweilen ist der Rand der Bruchfläche der Scapula von der Achselhöhle her fühlbar. Die Heilung erfolgt in der Regel bei Benutzung eines Verbandes, welcher Arm und Scapula ruhig stellt und den Arm in reponirter Stellung unter Benutzung eines Achselkissens so fixirt, wie es durch den Sayre'schen Heftpflasterverband bei der Claviculafractur geschieht; der Arm muss eben dauernd gehoben und etwas nach aussen und hinten gehalten werden.

Absprengung am Pfannenrand, (besonders an seiner unteren Seite) ist selten und als intraarticuläre Verletzung nur bei gewissen Stellungen des Armes im Schultergelenk zu erkennen. Geringes Herabsinken des Oberarmkopfes, wenn der Arm horizontal seitlich gehalten wird, dabei zuweilen Crepitation bei Verschiebung des Oberarmkopfes von vorn nach hinten. — Isolirte Brüche des Proc. coracoideus, durch directe Gewalt, enorm selten — solche des Acromion häufiger, erkennbar durch directe Palpation und abnorme Beweglichkeit und Crepitation; zuweilen ist die Bruchspalte fühlbar bei kräftigem Herüberziehen des Armes. Heilung bei Ruhigstellung des etwas gehobenen Armes.

3. Schultergelenk.

Die Luxationen im Schultergelenk gehören zu den wichtigsten und häufigsten Verletzungen. Ihre Erkennung ist meistens nicht schwierig, und doch bleiben manche Fälle noch unerkannt. Man fühlt an der normalen Schulter das Acromion als Ausläufer der Spina scapulae, seine Verbindung mit dem Schlüsselbein, darunter den Proc. coracoideus, dann den Oberarmkopf unter dem Musc. deltoideus meistens so deutlich, dass man bei Rotation desselben sogar die Tubercula und den Sulcus intertubercularis palpiren

kann, von der Achselhöhle her den Oberarmkopf und den Rand der Fossa glenoidalis. Bekanntlich wird der Contact dieses so beweglichen Gelenkes nicht durch die Kapsel und nicht durch Ligamente erhalten, sondern durch die Muskulatur und den Luftdruck. Bei Lähmung des M. deltoideus sinkt der Oberarmkopf immer etwas nach unten und es gibt Fälle von essentieller Kinderlähmung, bei welchen durch die dünne Weichtheilbedeckung die Abwärtsverschiebung des Caput humeri sofort zu sehen ist.

a. Die Luxatio humeri, nach vorn (praeglenoidalis, auch subcoracoidea oder subclavicularis je nach dem Grad der Verschiebung des Kopfes unter den Proc. coracoideus oder die Clavicula) ist die häufigste Luxation im Schultergelenk Die künstliche Herstellung dieser L. an einer auf dem Rücken liegenden Leiche gelingt meistens leicht durch ein allmähliges aber kräftiges hintenüber Drücken des hoch seitlich elevirten resp. abducirten Armes. Dabei erfährt die Kapsel vorn innen eine starke Spannung durch den andringenden Kopf, sie reisst ein (es ist auch ihre dünnste Stelle), der Kopf tritt durch den Kapselriss nach vorn unter den Proc. coracoideus, und die Luxation ist fertig; sobald der Arm wieder in eine mehr normale Haltung gebracht wird, sind alle objectiven Erscheinungen dieser Luxation vorhanden ausser dem Bluterguss.

Am Lebenden entsteht die L. subcoracoidea zuweilen direct durch Stoss gegen den Humerus von hinten und seitlich, häufiger indirect durch Fall auf die Seite bei erhobenem, abducirtem Arm oder auch durch Fall auf die ausgestreckte Hand oder den Ellbogen, besonders bei nach hinten gerichtetem Arm. Die L. ist auch bei heftigen Bewegungen des Armes (Werfen, Schleudern), also durch Muskelaction beobachtet.

Bei der indirecten Entstehung der L. durch übermässige Abduction kommt der Oberarm schliesslich seitlich zur Berührung mit der Scapula:

die Gegend der Tubercula und des Collum chirurgicum humeri stemmen sich bei Fortdauer der verletzenden Gewalt gegen den Oberrand der Fossa glenoidalis und das Acromion, es bildet sich hier ein Hypomochlion und der kurze Hebelarm, d. i. der Oberarmkopf, wird aus seiner normalen Stellung und Verbindung herausgehebelt. — Die so entstandene L. ist in der Regel mehr oder weniger eine nach unten, Lux. infraglenoidalis, aber durch secundäre Verschiebung des Humerus (Muskelzug) entsteht dann die L. subcoracoidea.

Die Symptome der typischen L. subcoracoidea sind sehr charakteristisch. Sie sind sämtlich dadurch bedingt, dass das Caput humeri an normaler Stelle fehlt und an abnormer Stelle vorhanden ist. Man beginnt bei der Untersuchung immer mit der Inspection, welche oft allein schon zur Feststellung der Diagnose genügt, so dass die Palpation nur zur Sicherung der Diagnose erwünscht ist. Am besten sitzt der Patient dabei frei auf einem Stuhl mit völlig entkleidetem Oberkörper, so dass der gegenübersitzende Arzt leicht beide Seiten inspiciren und vergleichen kann.

Die Schulterwölbung ist verschwunden, das Acromion bildet einen eckigen Vorsprung. Die normale Schulterwölbung ist ja durch den Oberarmkopf und den M. deltoideus gebildet; ist letzterer sehr atrophisch, so prominirt das Acromion, fehlt der Humeruskopf an normaler Stelle, so springt das Acromion auch bei gut entwickeltem Deltoideus und trotz des vorhandenen Blutergusses winkelig vor. Dass dieser Vorsprung dem Acromion angehört, ist leicht zu constatiren, wenn man vom Rücken her die Spina scapulae verfolgt, welche ja in das Acromion ausläuft.

In der Gegend des Proc. coracoideus und zwar unterhalb desselben findet sich eine abnorme Prominenz, sichtbar und fühlbar: letzteres besonders bei einiger Drehung des Humerus nach

vorn und hinten, wobei die Prominenz als dem Oberarm angehörig gefunden wird und durch ihre rundliche Form den Oberarmkopf erkennen lässt.

Der Arm steht in federnder Abduction d. h. er lässt sich durch mässige Gewalt bis zur Berührung des Thorax adduciren, aber beim Nachlassen dieses Druckes federt er sofort in die abducirte Stellung zurück. Dieses Symptom ist bedingt durch die Spannung gewisser Bänder (Lig. coracohumerale) und der an den Tubercula sich ansetzenden Muskeln.

Die Längsrichtung des Oberarmes verläuft zum Proc. coracoideus oder unter die Clavicula, anstatt wie normal unter das Acromion. Dies ergiebt sich besonders durch Vergleich der gesunden Seite.

Die äussere Contourlinie des Oberarms bildet einen nach aussen offenen Winkel, während sie am gesunden Arm fast geradlinig verläuft. Diese Störung resultirt aus der Abductionsstellung des Armes, welcher die untere Hälfte dieser Contourlinie entspricht und aus dem sehr gespannten Verlauf der Deltoideusfasern zwischen Acromion und dem Oberarm, deren Richtung den oberen Theil dieser winkligen Contourlinie bildet.

Der Humerus erscheint verlängert und die Entfernung vom Acromion zu einem Punkte des Ellbogens (z. B. Epicondylus ext. humeri) ist thatsächlich sehr oft verlängert, jedenfalls nie verkürzt. Dies zeigt sich auch bei der Betrachtung des Pat. von hinten. Die Erklärung dieser Verlängerung ergibt sich sofort bei der Herstellung der Lux. am Skelet: Der Kopf steht dabei wirklich etwas tiefer als bei seiner normalen Lage in der Pfanne. Dass bei der Messung und der Inspection hierbei die beiden Arme ganz symmetrisch in gleicher Stellung sich befinden müssen, ist fast selbstverständlich.

Dazu ist der Oberarmkopf von der Achselhöhle aus an seiner falschen Stelle mehr oder weniger deutlich fühlbar, die passiven Bewegungen sind sehr schmerzhaft und beschränkt, active noch mehr beeinträchtigt.

An Nebenverletzungen werden Absprengungen von Knochentheilen am Tuberculum majus, seltener Gefäss-, häufiger aber Nervenverletzungen beobachtet. Immer sind die Nerven bei dieser Luxation einer hochgradigen Spannung ausgesetzt, manchmal werden sie beim Zustandekommen der Luxation durch den Kopf des Humerus oder auch zwischen diesem und dem Thorax gequetscht. Besonders der N.axillaris wird zuweilen laedirt, weshalb es zweckmässig ist, den von ihm versorgten M. deltoideus sofort nach der Reposition zu prüfen, um nicht prognostisch einem Irrthum zu verfallen.

Die Diagnose dieser Luxation ist hiernach in der Regel nicht schwer; im schlimmsten Falle müssen bei der Untersuchung in Narcose alle Zweifel schwinden. Immerhin ist es zweckmässig, die Differential-Diagnose zu besprechen; es kommen in Betracht:

Contusion der Schulter und Distorsion des Schultergelenkes zeigen keine Dislocation.

Luxatio claviculae supraacromialis; hier wird der winkelige Vorsprung aber durch das Acromialende des Schlüsselbeins und nicht durch das Acromion erzeugt. Der Arm steht nicht abducirt.

Fractura colli scapulae, das Acromion prominirt, der Oberarmkopf ist herabgesunken und etwas nach vorn innen verschoben, aber einfaches Hinaufschieben des Armes hebt die Dislocation, wobei meistens Crepitation gefühlt wird

Lähmung des Musc. deltoideus hat ein Herabsinken des Oberarms zur Folge, welches aber durch Hinaufschieben des Armes sofort auszugleichen ist. Auch steht der Arm nicht abducirt.

Fractura acromii mit starker Dislocation des Bruchstückes; hier bleibt aber die anatomische Beziehung zwischen Acromion und Humeruskopf unverändert.

Fractura colli humeri; die Schulterwölbung fehlt nicht, selbst wenn das Schaftende nach innen dislocirt ist; der Arm steht nicht federnd abducirt und ist nie verlängert, vielmehr fast stets verkürzt.

Therapie. Die baldige Reposition ist unbedingt zu erstreben. Bei einiger Uebung kann die Reposition wohl ohne Narcose versucht werden, und oft gelingt es unter dem Vorwand einer genaueu Untersuchung, den Kopf leicht zu reponiren. In anderen Fällen gelingt es aber nicht, und dann ist die Narcose sofort einzuleiten.

Von den vielen Repositionsmethoden, welche im Laufe der Zeit erdacht und ausgeführt sind, sollen folgende hier empfohlen werden:

1. Extension am leicht abducirten Arm des liegenden Patienten durch einen Gehülfen, während die Contraextension durch ein um den Thorax geschlungenes breites Tuch besorgt wird. Dazu Manipulationen, besonders directer Druck auf den Kopf in der Richtung der Pfanne von Seiten des Arztes. (Die bekannte Cooper'sche Methode: Zug am Arm in der Längsrichtung des Körpers und gleichzeitig Einstemmen des Fusses (ohne Stiefel) in die Achselhöhle, wodurch ein directer Druck auf den Kopf ausgeübt wird.)

2. Rotationsverfahren nach Kocher. Dasselbe besteht aus mehreren einzelnen Acten resp. Positionen, welche exact auszuführen sind. Vergl. Tafel 22. Es folgen nach einander: Adduction des Armes bis zur Berührung des Rumpfes, Auswärtsrotation bis der gebeugte Vorderarm ungefähr in der Frontalebene steht (aber sehr vorsichtig, um keine Fractur zu erzeugen), dann Elevation des Armes nach vorn und schliesslich Einwärtsrotation.

Gerade mit dieser Methode gelingt die Reposition nicht selten ohne Narcose und in der schonendsten Weise. Die Adduction bewirkt Spannung der oberen Kapselwand und Fixation des Kopfes am Pfannenrand, so dass er sich nun bei der Rotation an diesem letzteren und nicht um sich selbst dreht. Durch die Elevation wird die Entspannung des Lig. coracohumerale erreicht.

Das Gelingen der Reposition gibt sich kund an dem mehr oder weniger deutlichen Ein-

schnappen des Kopfes und dann an der Wiederherstellung der normalen Form und der wieder vorhandenen normalen Beweglichkeit.

Zur Nachbehandlung wird der Arm am besten so fixirt, dass die Hand der verletzten Seite auf die gesunde Schulter zu liegen kommt, durch Tücher oder Binden oder Heftpflasterstreifen. Nach 8 Tagen Beginn mit passiven Bewegungen, später auch active. Gesamtdauer der Behandlung bis zur Wiedererlangung der Arbeitsfähigkeit ungefähr 4 bis 5 Wochen.

Sollte die Reposition nicht gelingen, so ist sie in tiefer Narcose weiter zu versuchen, nachdem durch ausgiebige Bewegungen der Kapselriss vergrössert wurde. Wenn trotzdem die Reposition nicht gelingen sollte, und dieselbe auch bei der Hülfe anderer Aerzte nicht gelingt, so ist die blutige Reposition unbedingt auszuführen, um die Einrichtung sobald als möglich zu erzwingen. Unter Benützung des Resectionsschnittes vom Proc. coracoideus abwärts gelingt das ohne Mühe.

Wird die Reposition unterlassen, so bildet sich in der Regel ein sehr fataler Zustand von veralteter Luxation heraus. Nur selten bildet sich eine Nearthrose mit einiger Mobilität; meistens bleibt die Schultergegend schmerzhaft und die Beweglichkeit auf ein Minimum reducirt. Auch in solchen alten Fällen kann durch die Arthrotomie und Reposition oder durch die Resection Besserung erreicht werden.

In seltenen Fällen bildet sich der Zustand habitueller Luxation aus.

Modificationen und Complicationen der Luxatio praeglenoidalis.

Wenn der Oberarmkopf direct nach vorn die Gelenkpfanne verlässt, so liegt er zwischen der Scapula und dem M. subscapularis oft so dicht an der Pfanne, dass die Gelenkfläche des Kopfes noch den Rand der Fossa glenoidalis berührt. In

diesen Fällen, welche vorwiegend durch directe Gewalt zu Stande kommen, bildet sich schon innerhalb weniger Wochen eine gegenseitige Usur der Knochen an ihrer Berührungsfläche. Bei veralteten Fällen dieser Art ist die Usur hochgradig, am Caput humeri als tiefe Rinne, an der Fossa glenoidalis als Abschleifung ihrer vorderen Hälfte, zugleich aber finden sich die bekannten periostalen Wucherungen, durch welche eine Art neuer Gelenkpfanne für den Kopf in seiner abnormen Lage zu Stande kommt. Vergleiche Tafel 23. Die Reposition dieser Fälle ist in der Regel sehr schwierig, oft nicht ohne Arthrotomie zu erreichen.

Lux. supracoracoidea, enorm selten, stets mit Fractur des Proc. coracoideus verbunden.

Luxation mit gleichzeitiger Fractur des Collum humeri, eine sehr schwere Verletzung. Wenn die Reposition unter Zuhülfenahme directer Manipulationen durch Zug nicht gelingt, ist die Arthrotomie auszuführen und die Reposition zu erzwingen. Früher rieth man, an der Bruchstelle eine Pseudarthrose zu erzielen unter Belassung des Kopfes in luxirter Stellung.

b. Luxatio humeri nach unten (L. infraglenoidalis oder axillaris). Bei dieser L. steht der Kopf am Unterrand der Fossa glenoidalis, von der Achselhöhle sofort fühlbar. Sehr charakteristisch ist die Betrachtung bei horizontal erhobenen Armen, weil hierbei ein starker bajonettförmiger Abfall der Schulterlinie zu sehen ist. Vorsprung des Acromion, Leersein der Gelenkgrube, Functionsstörung sind auch hier vorhanden. Zuweilen ist der Arm dabei erhoben (L. erecta) oder horizontal fixirt. Die Reposition gelingt durch Zug am Arm und directen Druck gegen den Kopf von der Achselhöhle her (die Daumen eventuell am Acromion aufgestemmt).

c. Luxatio humeri nach hinten (L. retroglenoidalis, subacromialis, infraspinata) sehr selten, meist durch directe Gewalt. Der Kopf ist an seiner

abnormen Stelle leicht zu sehen und zu fühlen: der Proc. coracoideus prominirt stark. Die Reposition gelingt durch Zug am Arm mit Adduction und directen Druck.

4. Oberarm.

A. Fracturen am oberen Ende.

a. Fractur des Collum anatomicum (Tafel 28 Fig. 3) ist sehr selten, ganz besonders in reiner Form. Würde nur der überknorpelte Theil des Kopfes, also rein intracapsulär, abbrechen, so würde die Vitalität des Stückes in Frage gestellt sein; dasselbe würde sich verhalten wie abgesprengte Knochen-Knorpelstücke z. B. im Kniegelenk. In der Regel ist also dieser Bruch nicht rein intracapsulär, das Bruchstück ist vielmehr noch durch Kapseltheile angeheftet und vaskularisirt.

Entstehung meist durch directe Gewalt. Der Kopf kann zwischen die Tubercula, das obere Diaphysenende auch in die Spongiosa des Kopfes eingekeilt werden; die Dislocation kann sehr gering sein und auch sehr gross, indem das Schaftende nach vorn innen und oben verschoben wird; auch völlige Umkehrung des Kopfstückes ist beobachtet, so dass die Knorpelfläche gegen die Bruchfläche des Humerusschaftes gerichtet ist.

Die Symptome sind die einer intraarticulären Verletzung. Die Diagnose ist nur bei sorgfältiger Untersuchung in Narcose möglich durch tiefes Abtasten der Knochenpunkte und den Nachweis von Verschiebbarkeit (abnorme Beweglichkeit und Crepitation) des oberen Humerusendes.

Zur Behandlung empfiehlt sich Bettlage und Gewichts-Extension am Arm nach abwärts und aussen und ein Achselkissen oder zweiter seitlich wirkender Zug am oberen Humerusende; frühzeitig Beginn mit passiven Bewegungen.

b. Fractur am Collum chirurgicum (Tafel 28 Fig. 3) ist eine häufige Verletzung. Die Bruchlinie

liegt unterhalb der Tubercula oder dringt in diese noch hinein. Das obere Bruchstück steht also eventuell noch unter dem Einfluss der an die Tubercula sich ansetzenden Muskeln. — Der Bruch entsteht meist direct durch Fall auf die Schulter bei älteren Leuten, zuweilen indirect durch Fall auf die Hand oder den Ellbogen. Die Fragmente können durch Einkeilung verbunden sein; vergl. das Präp. eines Compressionsbruches Tafel 3. Fig. 2. Sie können auch in starker Verschiebung heilen, indem das obere Ende des Humerusschaftes häufig nach vorn innen und oben verschoben ist.

Symptome. Wenn man die Seitencontourlinie der Schulter palpirt, nimmt man unter dem Acromion die Wölbung des Oberarmkopfes an normaler Stelle wahr, und der verletzte Arm liegt dem Thorax an (steht nicht federnd abducirt!), der Oberarm ist auch in vielen Fällen verkürzt (das dient zur Unterscheidung von der Lux. subcorac). Meistens ist auch abnorme Beweglichkeit und Crepitation (besonders bei Rotation des Armes) vorhanden, zuweilen die erwähnte Dislocation des Schaftendes nach vorn innen und oben nachweisbar. Im letzteren Falle entsteht einige Aehnlichkeit mit der Lux. subcor., aber die Verkürzung und die andern oben angeführten Symptome dienen zur Unterscheidung. Bei Einkeilung der Fragmente kann die Diagnose schwieriger werden, aber der Ausschluss einer Luxation wird immer möglich sein. Ueber die Combination von Fractur und Luxation siehe oben bei Luxation.

Therapie. Die Reposition ist sorgfältig zu machen, wenn eine deutliche Dislocation vorhanden ist. Zur weiteren Behandlung sind Schienenverbände zur Fixation des ganzen Armes und der Schultergegend bis zum Halse unter Benutzung eines Achselkissens ausreichend, wenn keine Neigung zur Dislocation der Fragmente besteht. Ist aber eine solche vorhanden, so verzichte man lieber auf ambulatorische Behandlung dieser schweren und durch functionelle

Störung eventuell verhängnisvolle Verletzung; dann ist Bettlage und permanente Gewichtsextension am Arm in der Längsrichtung, dazu ein Achselkissen oder besser eine zweite Extensionsschleife zur Lagerung des oberen Schaftendes das Beste. Man kann dabei die freiliegende Schultergegend leicht controliren, Massage anwenden und (unter zeitweisem Aushängen der Gewichte) schon in den ersten Tagen mit vorsichtigen passiven Bewegungen beginnen. Im Uebrigen gilt für die Behandlung Alles, was im allgemeinen Theil über die Therapie bei Gelenkfracturen gesagt ist.

c. Fractur der Tubercula besonders des Tuberc. majus beim Zustandekommen der Luxatio subcoracoidea, also immer verbunden mit derselben (als Rissbruch). Das Tuberc. minus bricht noch seltener. Die Symptome der isolirten Fractur dieser Knochenfortsätze sind nicht prägnant; man findet die Erscheinungen einer Contusion und kann manchmal die Mobilität des fracturirten Knochenvorsprungs direct fühlen. — Auch bei der Reposition veralteter Schulterluxationen kann diese Fractur erfolgen.

Unter Fractura transtubercularis versteht man einen Querbruch des Humerus in der Höhe der Tubercula; vergl. das über Fract. colli chirurg. Gesagte.

d. Traumatische Epiphysentrennung am oberen Ende des Humerus. Tafel 27 und 28. Diese Verletzung hat wegen ihrer relativen Häufigkeit eine grosse praktische Bedeutung. Sie ist natürlich nur vor der Verknöcherung des sogen. Epiphysenknorpels (besser Intermediärknorpels), also bei jugendlichen Personen möglich und entsteht durch Fall auf die Schulter oder den Arm.

Zum Verständnis ist die Kenntnis der anatomischen Details der Epiphysenlinie erforderlich; vergl. die Erklärung zu Tafel 28, Fig. 1.

Die Erscheinungen sind oft recht charakteristisch, sie weisen auf eine Knochentrennung hin wie bei der Fractur am chirurgischen Hals. Bei mässiger

Dislocation kann in Narcose zuweilen abnorme Beweglichkeit und Crepitation nachgewiesen werden, letztere aber von weicherem Charakter als gewöhnlich, Knorpelcrepitation. Nicht selten ist aber die Dislocation bedeutend und zwar ist das Diaphysenende nach vorn und innen verschoben, so dass es öfters hier eine umschriebene, fast eckige Prominenz verursacht, welche bei der Betrachtung von der Seite her oder von oben her (hinter dem Patienten stehend) am deutlichsten ist. In seltenen Fällen ist die Dislocation derart, dass das Schaftende nach innen oben förmlich luxirt ist. Dann kann die Reposition auch in Narcose sehr schwer, ja sogar unmöglich werden. Gelingt sie, so ist weiter wie bei der Fractur am chirurg. Hals zu verfahren. Gelingt sie aber nicht, so muss mit dem Schnitt auf die Theile und durch Lösung der interponirten Weichtheile die Reposition erzwungen werden. Ich verfüge über mehrere derartige Fälle, in deren einem die Fixation der reponirten Bruchstücke durch Einschlagen einer langen Stahlnadel mit bestem Erfolg geschah.

Die exacte Reposition ist nöthig, um diese jugendlichen Individuen vor einer zeitlebens bemerkbaren Entstellung und Funktionsstörung zu bewahren. Dazu kommt noch, dass durch unvollständige Reposition nach dieser Läsion des Epiphysenknorpels regelmässig schwere Wachstumstörungen bedingt werden: der Humerus wächst nicht gehörig in die Länge und bleibt kürzer als der gesunde. Tafel 27. Fig. 2.

B. Fracturen der Humerusdiaphyse. Tafel 29.

Dieselben entstehen direct oder indirect und bieten die allgemeinen Erscheinungen einer Fractur in leicht nachweisbarer Weise: abnorme Beweglichkeit, Crepitation, Dislocation in verschiedenem Grade etc. Bei Fracturen unterhalb des Ansatzes des M. deltoideus kann der letztere das obere Fragment nach aussen heben (Disloc. ad. axin). Bei den Fracturen in der Gegend der Verbindung vom mittleren und unteren

Drittel des Humerus wird leicht der Nervus radialis in Mitleidenschaft gezogen, primär durch Läsion bei der Verletzung oder secundär durch den Druck des Callus, in welchen er oft wie in einer tiefen Rinne eingebettet liegt. Man soll hierauf gleich Anfangs Rücksicht nehmen (Lähmung der Strecker der Hand, Unmöglichkeit dieselbe dorsal zu flectiren), um bei Stellung der Prognose keinen groben Irrthum zu begehen. Verletzungen der Gefässe sind seltener.

Die Heilung erfolgt bei correcter Behandlung in normaler Weise. Aber das Vorkommen von Pseudarthrose ist nach Humerusfracturen relativ häufiger als an den übrigen Knochen der oberen Extremität, in Folge der etwas schwierigeren Immobilisation und in Folge der manchmal bedeutenden Dislocation, welche obendrein noch durch Interposition von Weichtheilen zwischen die Fracturenden complicirt sein kann.

Therapie. Bei dem circulären Verband des Oberarms mit Einschluss des Schulter- und Ellbogengelenkes ist die Achselhöhle vor fatalem Druck zu bewahren. Gypsschienen oder Draht- resp. gepolsterte Blechschienen (letztere zweckmässig so, dass eine lange der ganzen Aussenseite anliegt und eine kürzere die Innenseite des Oberarmes deckt) sind zweckmässig zum Verband. Die Drahtschienen kann man ohne Mühe so anlegen, dass ein permanenter Zug in der Längsrichtung des Oberarms resultirt. Man biegt die Schiene entsprechend und fixirt sie fest am rechtwinklig gestellten Vorderarm; das obere Ende ist so gebogen, dass es der Schulter nicht dicht anliegt; wird nun ein durch Watteeinlage gut präparirter Bindenzügel in die Achselhöhle gelegt und an dem vorragenden Schienenende unter mässigem Zug befestigt, so ist ein permanenter Zug geschaffen, der durch erneutes Knüpfen der Achselbinde leicht regulirt werden kann. Dieser Verband kann gelegentlich auch bei Fracturen am oberen Ende und namentlich am unteren Ende des Humerus verwendet werden.

Fig. 4.

C. Fracturen am unteren Ende des Humerus.

Tafel 30, 31, 32.

Diese Knochenbrüche sind häufig und von grosser practischer Wichtigkeit, weil sie nach ihrer Dignität, wenn auch nicht immer nach ihrem anatomischen Charakter als Gelenkfracturen aufzufassen sind. Die Formen dieser Brüche ergeben sich auf den Tafeln: der subracondyläre Bruch, der T bruch, die Fractur in der Epiphysenlinie, die Schrägbrüche durch den Gelenkkörper, die isolirte Fractur des Epicondylus int. und ext

Bei allen diesen Verletzungen ist eine sehr sorgfältige Palpation erforderlich. Wer am gesunden Ellbogen die Prominenz der beiden Epicondylen und des Olecranon in ihrer gegenseitigen Lage kennt, der wird am Kranken den pathologischen Befund richtig würdigen, zumal bei stetem Vergleichen der verletzten und der gesunden Seite des Patienten.

a. Der supracondyläre und der T bruch.

Derselbe entsteht meist durch Fall auf den Ellbogen oder die Hand und ist bei Kindern eine häufige Verletzung. Der T bruch, d. h. der Längsbruch des unteren Fragmentes entsteht durch Andrängen des Olecranon von hinten oder des Humerusschaftendes von oben her. Die Dislocation, wie sie durch den Zug des Triceps typisch eintritt und zur Verwechslung mit der Luxation des Vorderarms nach hinten Veranlassung gibt, ist auf Tafel 31 zu sehen.

Bei der Untersuchung ist es ein wichtiger Griff, das untere Humerusende an seinen vorspringenden und leicht zu bestimmenden Epicondylen quer fest zu fassen und auf seine etwaige abnorme Verschiebbarkeit zu prüfen. Auch durch Verschiebung des Vorderarms nach hinten gegen den fixirten Oberarm kann eine Fractur am unteren Humerusende erkannt werden; unter Crepitation ist die abnorme Beweglichkeit zu constatiren und die Reposition zu erreichen. Wenn der Humerusschaft zwischen die beiden Theile des unteren

Bruchstückes eingedrungen ist (bei einem T bruch), so ist das ganze untere Gelenkende verbreitert.

Therapie. Gründliche Reposition, eventuell in Narcose und dann Fixation mit Schienen (gepolsterte Blechschienen an der Aussen- und Innenseite) bei gestrecktem oder bei gebeugtem Ellbogen, je nach der leichter ermöglichten Retention. Bei Erwachsenen kann auch ein Heftpflasterverband zur permanenten Gewichtsextension unter Benutzung seitlicher Zugschlingen oder directer Belastung (Sandsack) nothwendig werden. Bei Kindern kommt man mit Schienen aus, aber es kann nicht genug darauf hingewiesen werden, wie wichtig die sorgfältige Reposition und häufige Controle ist; ich pflege die Kinder mit solchen Fracturen beim ersten Verband und zuweilen noch bei späteren Verbänden zu narkotisiren.

An Nebenverletzungen ist seltener der N. ulnaris als der Radialis betroffen; dass solche Complicationen sorgfältig zu behandeln sind, versteht sich von selbst.

b. Brüche der Epicondylen kommen isolirt, für sich allein vor oder als Complication besonders bei Luxationen. Die Diagnose ist aus der Verlagerung und Verschiebbarkeit des Knochenteils leicht zu stellen. Die Behandlung ist einfach; Ruhe im Verband, bald Bewegungen.

c. Schrägbrüche des Gelenkkörpers und Epiphysentrennungen. Das sind Gelenkbrüche exquisiter Art, nicht selten mit schwerer Verschiebung des Vorderarms im Ellbogengelenk verbunden. Eine genaue Palpation der einzelnen Knochenvorsprünge und Prüfung auf deren Verschiebbarkeit führt zu einer vorläufigen Diagnose, welche bei starker Schwellung und grosser Schmerzhaftigkeit am besten in Narkose gesichert wird. Häufig sind dann Theile der Bruchfläche und des Gelenkendes selbst zu fühlen. Mit der nöthigen Kenntniss der normalen Formen und unter Vergleich der gesunden Seite wird es immer

gelingen, eine richtige Vorstellung von der Art der Verletzung zu gewinnen.

Die Prognose dieser Fracturen ist im Ganzen leider noch weniger gut als die der supracondylären Brüche, denn es kann nur zu leicht eine Verschiebung der Bruchstücke zurückbleiben, welche an dieser Stelle zur Einschränkung der normalen Bewegungsexcursion durch abnorme Knochenvorsprünge (Knochenhemmung) Veranlassung gibt. Bei Kindern und jugendlichen Individuen kann zwar im Laufe der Zeit, bei gehöriger Uebung und bei Benutzung passender Apparate (z. B. des Krukenberg'schen Pendelapparates für das Ellbogengelenk, welchen ich die Patienten zu Hause gebrauchen lasse) das Hindernis etwas abgeschliffen und die Beweglichkeit gebessert werden, aber völlige Wiederherstellung tritt in diesen Fällen doch niemals ein. Auch seitliche Deviation der Bruchstücke kann zur Verschiebung führen; so entstehen Varus- und Valgusstellungen im Ellbogen, cubitus varus und valgus. Zwei exquisite Beispiele von Valgusstellung finden sich auf Tafel 32.

Therapie. Für diese Fracturen gilt ungefähr dasselbe, was bei den supracondylären und T brüchen gesagt ist. Exacte Reposition durch Bewegung am Vorderarm und directen Druck in Narcose. Dann Schienenverband in der passendsten Stellung, bald annähernd oder völlig gestreckt, bald bei Beugestellung im Ellbogen. Die biegsamen gepolsterten Blechschienen eignen sich besonders gut, weil sie bei jedem Verbandwechsel — und ein solcher sollte in den ersten 14 Tage alle 4 bis 3 Tage, später alle 2 Tage, vorgenommen werden — sofort so gebogen werden können, wie es die zu ändernde Stellung eben erfordert.

5. Ellbogengelenk.

Für die Untersuchung der Luxationen im Ellbogengelenk ist eine genaue Kenntnis der Contouren des normalen Gelenkes unerlässlich. Man fühlt die Epicondylen, das Olecranon, die gegenseitige Lage

derselben bei verschiedenen Stellungen des Gelenkes, unter dem Epicondylus externus das Capitulum radii, besonders deutlich bei Pronation und Supination des Vorderarmes: bei Luxationsstellung sind die Gelenkenden selbst oft sehr deutlich abzugreifen, so das Capitulum mit seiner centralen Delle, die Eminentia capitata, die Trochlea, das obere Ende der Ulna. Es gehört zur exacten Untersuchung, dass man nicht nur einen und den anderen Knochenvorsprung zu erkennen glaubt, sondern dass man die Lage aller Knochenpunkte nachweist auch in ihrem gegenseitigen Verhältnis zu einander, und dass man ihre Lage kennt, auch wenn sie zum Theil vielleicht nicht direct palpirt werden können. Man nehme ein Armskelet zur Hand bei dem Studium dieser Verletzungen!

Man unterscheidet die Luxation der beiden Vorderarmknochen und die Luxation eines Knochens allein.

a. Luxatio antibrachii posterior. Tafel 34, 35.

Keine Verrenkung ist an der Leiche leichter herzustellen, als diese, welche übrigens auch am Lebenden häufig vorkommt. Durch Ueberstreckung kommt es zu einem Einriss der Gelenkkapsel an der Vorderseite, das Olecranon stemmt sich dabei in die Fossa supratrochlearis posterior; wird nach genügender Auseinanderhebelung der Knochen am Vorderarm ein Rückstoss nach hinten ausgeführt und im Ellbogen gebeugt, so ist die Luxation fertig. Der Arm steht dabei im Ellbogen stumpfwinkelig flectirt (auf Tafel 34 ist eine rechtwinkelige Stellung aus Raummangel gezeichnet). Weiterer Flexion steht als Hindernis der Druck des Proc. coronoideus gegen den Gelenkkörper des Humerus entgegen.

Auch am Lebenden ist dieser Mechanismus gewiss der häufigste; doch soll auch durch Hyperflexion und durch forcirte Seitenbewegung die Luxation entstehen können.

Die Symptome sind leicht verständlich: der Vorsprung des Olecranon ist sofort sichtbar. Das

untere Humerusende ist durch Palpation unter den Weichtheilen der Ellenbeuge undeutlich zu fühlen; nur bei ausgedehnter Zerreissung dieser Weichtheile (M. brachialis int., Nerven, Gefässe) ist dasselbe unter der Haut zu fühlen, es kann aber auch (bei complicirten Luxationen) in einem Schlitz der Haut sichtbar sein. Die Längsachse des Humerus trifft den Vorderarm nicht an seinem Ende, wie normal, sondern so, dass ein kleiner Theil desselben nach hinten hervorsteht. Olecranon und Capitulum radii sind directer Palpation zugänglich und bei geringen Bewegungen des Vorderarmes deutlich zu controliren. Die Epicondylen finden sich in abnormer Entfernung von dem Olecranon; das untere Humerusende gestattet keine abnorme Beweglichkeit wie bei der Fractura supracondylica. Der Humerus ist unverkürzt. Ein Zug an dem Vorderarm nach vorn bringt die Dislocation nicht zum Verschwinden.

Etwas schwieriger kann die Diagnose sein, wenn complicirende Verletzungen wie Fract. des Proc. coronoideus vorliegen; auch gleichzeitige Fract. humeri supracondylica ist beobachtet, und Fract. des Olecranon. Bei Fractur der Trochlea kann der Vorderarm mit diesem Bruchstück nach hinten dislocirt werden unter Luxation des Capitul. radii.

Die Prognose kann durch Complicationen ungünstig werden, sonst muss nach der Reposition volle passive und active Beweglichkeit wieder erlangt werden.

Therapie. Der Modus der Reposition ist auf Tafel 35 dargestellt. Wie bei jedem Charniergelenk ist die Reposition durch einfachen, wenn auch noch so kräftigen Zug nicht zu erreichen. Die Einrichtung muss ohne jede Gewalt, sozusagen spielend vor sich gehen, in der Regel in Narcose. Man bringt den Arm zuerst wieder in Ueberstreckung, um die Verhakung des Proc. coronoideus in der Fossa supratrochlearis posterior zu lösen. Dann bringt ein mässiger Zug am Vorderarm denselben nach vorn,

während die andere Hand die kranke Ellbogengegend seitlich umfasst und die Stellung controlirt. Bei nun folgender Flexion ist dieselbe frei ausführbar ohne Hindernis; die Dislocation ist verschwunden, der normale Contact des Gelenkes ist wieder hergestellt.

Nachbehandlung typisch; 14tägige Fixation mit wiederholtem Verbandwechsel und Massage; dann Mobilisation.

b. Luxatio antibrachii lateralis. Tafel 33.

Auch seitliche Luxationen im Ellbogengelenk sind nicht selten, die nach aussen ist etwas häufiger als die nach innen, meistens mit einer Fractur des Epicondylus verbunden. Diese Fractur ist eine Rissfractur durch den Zug des Seitenbandes, und betrifft denjenigen Epicondylus, von welchem der Vorderarm weiter entfernt wird. Also Lux. nach aussen mit Abriss des Epicond. internus und umgekehrt.

Der Vorderarm bleibt dabei meistens noch in einem, wenn auch abnormen Contact mit dem Humerus, so die Ulna mit der Eminentia capitata bei der Luxation nach aussen; das Capitulum radii steht oben frei nach aussen vor. In der Regel ist der Vorderarm gleichzeitig auch nach hinten verschoben, sodass also eine Combination von Luxation nach der Seite und nach hinten vorliegt. Während die Luxation nach hinten bei intacten Seitenbändern geschehen kann (wenn auch freilich das Lig. intern. meistens dabei zerrissen ist), ist die Luxation nach der Seite meistens mit stärkerer Bandzerreissung oder mit Fractur eines Epicondylus (wie erwähnt) verbunden.

Die geschilderte Form wird auch unvollständige Luxation genannt im Gegensatz zu der vollständigen Verschiebung der Knochen, wobei kein Theil der einen Gelenkfläche mehr mit einem Theil der andern in Contact steht.

Zum Zustandekommen der seitlichen Luxationen gehört immer eine seitliche Abknickung im Ellbogen. Die Kapsel ist dabei in grosser Ausdehnung, auch seitlich eingerissen.

Die Symptome einer vollständigen Luxation nach der Seite, etwa nach aussen sind unverkennbar und bedürfen keiner Auseinandersetzung.

Bei der unvollständigen Luxation nach aussen (Tafel 33) ist die Prominenz des Capitul. radii für das Auge, wie für den palpirenden Finger deutlich. An der inneren Seite ist die Trochlea z. Th. abzugreifen, der Epicondylus int. abgesprengt zu fühlen, oder als starker Vorsprung kenntlich. Bei leisen Bewegungen (Untersuchung in Narcose) ist alles deutlich.

Bei der unvollständigen Luxation nach innen steht der Epicondylus externus stark vor oder ist abgebrochen; innen prominirt die Ulna, deren Gelenkfläche zu palpiren ist, das Radiusköpfchen steht auf der Trochlea; die Eminentia capitata ist theilweise abzutasten.

Prognose von den Complicationen abhängig.

Therapie. Am schonendsten gelingt die Reposition in Narkose bei Hyperextension und seitlichem Druck mit der anderen Hand mit folgendem Zug und Flexion. Ist eine Interposition vorhanden, so sind ausgiebige seitliche Bewegungen (Hyperextension mit Abduction etc.) zuweilen nützlich. Gelingt die Reposition nicht, so ist das Hindernis mit dem Schnitt (Arthrotomie, am besten bilateral) zu entfernen; auf diese Weise können vorzügliche Resultate erzielt werden.

c. Luxatio antibrachii anterior, wobei der Vorderarm nach vorn verschoben ist. Eine sehr seltene Verletzung, deren Vorkommen überhaupt früher geleugnet wurde ohne gleichzeitigen Bruch des Olecranon. Diese Luxation kann durch Stoss oder Fall auf das Olecranon bei maximaler Flexion im Ellbogen entstehen

Symptome. Der Vorsprung des Olecranon fehlt an normaler Stelle, und die Form des unteren Humerusendes ist an seiner Rückseite abzutasten. Steht das Olecranon mit seiner Aussenseite noch im Contact mit der Trochlea (der Arm in fast gerader

Stellung) so ist es eine unvollständige Luxation; bei der vollständigen Luxation findet sich der Höcker des Olecranon vor der Gelenkfläche des unteren Humerusendes (der Arm spitzwinkelig gebeugt). Reposition durch directen Druck bei mässiger Extension.

d. Luxatio antibrachii divergens, so dass die Ulna nach hinten, der Radius nach vorn luxirt ist, der Humerus also keilförmig zwischen Ulna und Radius eingetrieben erscheint. Diese Verletzung ist sehr selten. Die einzelnen Knochentheile sind dabei direct durchzupalpiren in ihrer abnormen Stellung. Bei der Reposition ist jeder Knochen für sich zu behandeln, die Ulna durch Ueberstreckung und Zug und dann der Radius durch directen Druck.

e. Isolirte Luxation der Ulna, sehr selten beobachtet, entsteht durch einen Fall auf die Hand bei Ueberstreckung und Pronation des Vorderarms. Symptome wie bei einer Lux. antibrach. posterior, nur dass das Radiusköpfchen sich nicht dislocirt findet; der Ellbogen zeigt Varusstellung, die ulnare Seite des Vorderarms ist verkürzt. Reposition durch Ueberstreckung und Zug.

f. Isolirte Luxation des Radius, eine weniger seltene Verletzung, welche in verschiedener Form vorkommt. Das Capitulum radii kann nach vorn, nach hinten oder nach aussen luxirt werden; nach aussen sehr selten in reiner Form, öfter complicirt mit Fractur der Ulna im oberen Drittel; das Köpfchen am Aussenrande des Condylus externus zu fühlen, die radiale Seite des Vorderarms verkürzt, Ellbogen also in Valgusstellung. Reposition durch directen Druck, eventuell bei Herstellung einer Varusstellung im Ellbogen.

Nach hinten überhaupt sehr selten; durch die Palpation des Capitul. radii leicht erkennbar. Ellbogen steht halb pronirt; Streckung und Supination sind activ unmöglich. Reposition durch directen Druck bei kräftigem Zug und Varusstellung des Vorderarms.

Nach vorn häufiger, direct durch Schlag gegen das Capitul. radii von hinten her, oder durch Fall auf die Hand bei Pronation. Das Radiusköpfchen steht vorn oberhalb der Eminentia capitata und erzeugt eine Vorwölbung im Gebiet der Supinatoren. Der Unterarm leicht flectirt und pronirt; Supination ist activ unmöglich; Flexion nur bis zu etwa einem rechten Winkel ausführbar. Die Radialseite des Vorderarms verkürzt, wenn nicht die Fractur der Ulna im oberen Drittel als wichtige Complication vorliegt (vergl. diese). Die Reposition geschieht am besten durch kräftigen Zug bei gebeugtem Ellbogen und gleichzeitige Supination.

In allen diesen Fällen von isolirter Radiusluxation ist das Lig. annulare zerrissen, oder das Capitulum aus demselben herausgeschlüpft. Nicht selten, besonders bei der Luxation nach vorn, ist die Reposition in Folge der Interposition von Kapselteilen sehr schwer oder unmöglich. Im letzteren Falle ist die Arthrotomie auszuführen und die Reposition nach Lösung der Interposition zu erzwingen. Dasselbe gilt für veraltete Fälle und als Operationsmethode ist ein radialer Längsschnitt über das Gelenk indicirt. Das Eingehen von vorn führt sehr leicht zur Durchschneidung des N. radialis. Nur in den schwersten Fällen ist statt der Arthrotomie die Resection indicirt.

Vom practischen Standpunkte verdient hier noch eine Affection Erwähnung, welche in ihrer Aetiologie und dem Symptomencomplex wohl gekannt ist, aber deren anatomische Details noch immer Gegenstand der Controverse bilden. Die Affection betrifft kleine Kinder und entsteht durch heftigen Zug am Aermchen seitens der Begleitperson, sei es nun bei einem drohenden Fall des Kindes oder wenn dasselbe vom Schoss herunterrutscht etc. Die Symptome bestehen darin, dass das Kind den schmerzenden Ellbogen ruhig stellt und in Pronationsstellung herabhängen lässt; eine nachweisbare Deformität fehlt. Der Versuch einer Supinations-

bewegung ist sehr schmerzhaft, doch führt die Supination bei gleichzeitigem Zug und dann Flexion zum Verschwinden der pathologischen Erscheinungen. Die Kinder können dann das Aermchen wieder gebrauchen, doch ist es besser, dasselbe noch einige Tage durch eine Mitella ruhig zu stellen. Dieser Symptomencomplex, welcher in äusserst typischer Form immer wiederkehrt, wird von einigen Chirurgen als die Folge einer unvollständigen Luxatio radii nach voru, von anderen als die Folge einer Einklemmung der unverletzten Gelenkkapsel (an ihrer Hinterseite) zwischen Radiusköpfchen und Humerus aufgefasst.

Von Nebenverletzungen ist namentlich die des N. radialis beobachtet.

Die Nachbehandlung aller dieser Luxationen geschieht nach den allgemeinen Principien.

6. Vorderarm.

Der Vorderarm ist sehr häufig der Sitz von Fracturen, was wegen seiner Function bei der Verrichtung von Arbeiten und zum Schutz (vorgestreckt) bei Verletzungen erklärlich ist. Man unterscheidet die Fracturen des Vorderarms d. i. beider Knochen desselben von isolirten Knochenbrüchen der Ulna und des Radius allein.

A. Fractur beider Vorderarmknochen.

(Fractura antibrachii.)

Dieselbe entsteht meistens direct durch Fall oder Schlag. Bei Kindern sind Infractionen mit Verbiegung des Vorderarms nicht selten.

Symptome. Meistens macht die Dislocation (ad axin) sofort auf das Vorhandensein der Fractur aufmerksam; bei genauer Untersuchung findet sich dann abnorme Beweglichkeit und Crepitation. Da die Brüche mit Vorliebe im mittleren Drittel des Vorderarms sich finden, so sind diese Erscheinungen meistens

leicht und sicher nachzuweisen. Die Brüche des Vorderarms nahe dem Handende werden bei dem typischen Epiphysenbruch des Radius noch genauer besprochen. Sind beide Knochen in gleicher Höhe gebrochen, so ist die Dislocation in der Regel stärker, als wenn die Fractur des einen und die des andern Knochens weiter von einander entfernt sind. Dieser Umstand ist auch für die Prognose nicht unwichtig. Im gleichen Sinne verdient Beachtung, ob die Dislocation zur Annäherung der Knochen seitlich gegeneinander und zu ausgedehnter Verletzung des Lig. interosseum geführt hat. Da hiernach narbige Verkürzung und partielle Verknöcherung dieses Ligamentes eintreten kann, da ferner die Knochen seitlich in Contact mit einander gerathen können, sei es nun durch knöcherne Verwachsung oder durch eine Art zapfenförmiger Articulation (Tafel 38, Fig 3), so ist es begreiflich, dass die Function des Vorderarms im Sinne von Pronation und Supination schwer leiden kann. Für den Unterschenkel sind solche Complicationen völlig gleichgiltig, am Vorderarm können sie zu dauernder schwerer Beeinträchtigung der Arbeitsfähigkeit führen.

Aus diesem Grunde ist die Therapie der Vorderarmbrüche ganz besonders wichtig und mit Aufmerksamkeit und Geschick durchzuführen. Es kommt darauf an, die knöcherne Heilung der Fragmente in guter Stellung jedes Knochens zu erreichen mit unverminderter Mobilität der beiden anliegenden Gelenke und der beiden Knochen zu einander. Es kommt ferner darauf an, durch den Verband nicht in gewisser Hinsicht zu schaden: man kann es recht gut meinen mit dem Verband, derselbe kann vortrefflich sitzen und doch kann er direct schaden, wenn er nämlich durch circuläre Einwicklung die Knochen seitlich an einander drückt, sie also gerade an der Bruchstelle so annähert, dass bei einer reichlichen Callusbildung eine volle Verschmelzung der Knochen eintreten kann. Also keine schmalen Schienen,

sondern breitere Schienen (eventuell aus Pappe und kleinen verstärkenden Holzschienen improvisirt), so breit, dass sie den Vorderarm seitlich ein wenig überragen!

Ein anderer Punkt, welcher auch nach der sorgfältigsten Reposition von grosser Bedeutung ist, liegt in der dem Vorderarme im Verbande gegebenen Stellung: natürlich ist der Ellbogen in rechtwinkeliger Beugung, das Handgelenk in gestreckter Stellung in den Verband inbegriffen. Aber soll der Vorderarm, resp. die Hand in Pronation oder in Supination stehen? Nach den obigen Bemerkungen ist eine Stellung, bei welcher die beiden Knochen, Ulna und Radius sich kreuzen, unbedingt zu vermeiden; in dieser Hinsicht ist die parallele Stellung der Knochen, also fast völlige Supination das Beste. Ferner kommt hier noch die Beeinflussung der Fragmente durch Mukelzug in Betracht. Auf Tafel 39 Fig. 1 ist der Einfluss des M biceps brachii auf das obere Radiusfragment in Erinnerung gebracht; dieser Muskel supinirt den Knochen.

Würde also der Verband in Pronation der Hand angelegt, das obere Radiusfragment aber im Verband in Supination stehen, so würde eine sehr fehlerhafte Heilung und Einbusse der Supinationsbewegung später die Folge sein.

Jede Winkelstellung des Radius an seiner Bruchstelle kann ferner die Bewegung resp. Entfaltung des Lig. interosseum und dadurch die normale Excursionsgrösse im Sinne der Supination beeinträchtigen.

Somit ist nach sorgfältiger Reposition der Fragmente der Verband in Supinationsstellung mit Hülfe einer nicht zu schmalen Schiene anzulegen. Die Schiene kann an der Dorsal- oder der Volarseite angelegt werden, sehr zweckmässig an beiden Seiten unter Benutzung einer längeren und einer kürzeren Schiene. Gerade für diese Brüche gilt es, den ersten Verband gut zu polstern, nicht zu fest anzulegen, die Hand und Finger zu controliren,

denn gerade in solchen Fällen sind in Folge eines zu festen Verbandes, besonders nach einem frisch nach der Verletzung angelegten circulären Gypsverband, Gangrän und ischämische Muskelcontracturen (siehe den allgemeinen Theil!) beobachtet worden. Auch der Wechsel des Verbandes nach etwa 8 Tagen, die genaue Untersuchung der Stellung der Fragmente zu diesem Zeitpunkt sind sehr wichtig. Eine drohende Winkelstellung mit dem Vorsprung an der Streckseite lässt sich eventuell durch eine geeignete Schiene an der Streckseite und in Streckstellung des Ellbogens erfolgreich bekämpfen. Bei dem zweiten Verbandwechsel schon sind vorsichtige passive Bewegungen und Massage am Platze. Unregelmässigkeiten im Verlauf, verlangsamte Callusbildung, Pseudarthrosenbildung kommen zuweilen vor und sind nach den allgemeinen Grundsätzen zu behandeln.

B. Brüche der Ulna.

a. Fractura olecrani. Tafel 30 und 37.

Dieselbe entsteht meistens durch Fall auf den Ellbogen, also durch directe Gewalt, sehr selten durch Muskelzug (Rissbruch durch den M. triceps) oder bei Ueberstreckung durch Anstemmen an der hinteren Humerusfläche.

Die Symptome sind einfach, da es sich fast immer um einen Querbruch mitten durch das Olecranon handelt, und da zwischen den Fragmenten eine deutliche Diastase zu bestehen pflegt: das obere Fragment ist durch den Triceps in die Höhe gezogen. Da das Olecranon oberflächlich liegt, ist das leicht durchzufühlen. Das Gelenk und die übrigen Knochenvorsprünge der Gelenkgegend sind intact; nur ist natürlich der durch die Fractur erzeugte Bluterguss auch im Gelenk. Active Streckung des gebeugten Armes ist unmöglich. Meistens kann man das obere Fragment soweit herabdrängen, dass bei seitlicher Bewegung Crepitation entsteht. Sind die Fragmente

überhaupt in Contact geblieben (wenn der periostale Ueberzug und die seitlich verlaufenden sehnigen Fasern zum Theil erhalten sind), so ist natürlich die Prognose günstig und das Resultat feste knöcherne Heilung. Bei Diastase der Fragmente ist knöcherne Heilung nicht sicher zu erwarten, tritt vielmehr meistens nur Heilung durch Bindegewebe ein. Das hat zum Theil seinen Grund auch darin, dass die Fragmente auf der dem Gelenk zugewandten Seite kein Periost, sondern einen dicken Knorpelüberzug haben und auf der Aussenseite ein straffes Faserlager (Ansatz der Tricepssehne); in Folge davon ist die Callusproduction eine relativ geringe.

Therapie. Die erste Aufgabe besteht darin, diejenigen Momente, welche die Diastase bedingen, zu berücksichtigen: Der Arm ist in völlig gestreckter Stellung zu verbinden, weil dabei das untere Fragment dem oberen, durch den Triceps hinaufgezogenen, möglichst genähert wird. Ferner ist es zuweilen nützlich, den Bluterguss aus dem Gelenk durch Punction zu entfernen, wenn derselbe durch seine Grösse und Spannung zur Diastase der Fragmente beiträgt. Ausserdem muss das obere Fragment möglichst nach dem Vorderarm zu fixirt werden, so wie es durch manuelle Fixation möglich ist; das gelingt durch einen oder mehrere schmale Heftpflasterstreifen, welche die Spitze des Olecranon oben schlingenförmig umgreifen und nach abwärts jederseits gegen die Beugeseite des Vorderarms verlaufen. Die primäre Knochennaht der Fragmente kann im Vertrauen auf aseptisches Gelingen dieser Operation unter gewissen Verhältnissen ausgeführt werden, eignet sich aber nicht als allgemein einzuführende Methode, sondern nur unter Verhältnissen, welche die Hülfsmittel einer Klinik darbieten.

Dass der Bruch im Uebrigen als Gelenkbruch behandelt werden muss, ist selbstverständlich. Wichtig ist ein frühzeitiger Beginn mit Massage des Triceps und es muss noch darauf hingewiesen werden, dass

in neuester Zeit die Massagebehandlung der Olecranonbrüche, ähnlich wie bei den Patellarfracturen durchgeführt, gute Resultate ergeben hat.

b. Fractur des Processus coronoideus.

Tafel 37.

Dieser Knochenbruch ist selten und wird am häufigsten bei gleichzeitiger Luxation des Vorderarms nach hinten beobachtet. Nur wenn der Proc. coronoideus an seiner Basis abbricht, steht das abgebrochene Knochenstück unter dem Einfluss des M. brachialis internus; denn dieser Muskel setzt sich nicht an der Spitze, sondern erheblich unterhalb derselben an. Die Fractur in reiner Form entsteht besonders durch eine Gewalt, welche das untere Humerusende gegen die Vorderseite der Ulna, also gegen den Proc. coronoideus bewegt.

Symptome einer schweren Gelenkverletzung. Directes Durchfühlen der Fragmente ist wegen der Weichtheile an der Vorderseite des Gelenkes unmöglich. Genaue Palpation ergibt, dass die Knochenvorsprünge intact sind, nur das Olecranon springt manchmal ein wenig nach hinten vor (Subluxation), kann aber durch Zug am Vorderarm sofort reponirt werden. Bei stumpfwinkeliger Stellung des Ellbogens kann diese Verschiebung des Olecranon durch einen Druck des Vorderarmes nach hinten sofort erzeugt und darauf wieder reponirt werden, und dabei ist Crepitation vorhanden.

Die Behandlung erfordert völlige Reposition durch Zug am Vorderarm nach vorn, sodann Fixation in spitzwinkeliger Flexion; Verfahren wie bei Gelenkfracturen im Allgemeinen.

c. Fractur der Ulna im oberen Drittel mit Luxation des Capitulum radii. Tafel 36.

An den Gliedabschnitten, welche zwei Knochen enthalten, Vorderarm und Unterschenkel, sind gewisse Befunde typisch und auch leicht erklärlich. Sind beide Knochen gebrochen, so kann die Fractur mit geringer oder starker Dislocation verbunden sein; der

eine Knochen wird sich verhalten wie der andere. Ist aber nur der eine Knochen gebrochen, so ist der andere eine Art Schiene für denselben, zweifellos im Stande eine stärkere Dislocation zu verhindern. Findet sich demnach eine Fractur des einen Knochens mit starker Dislocation der Bruchstücke, so muss der andere unbedingt auch gebrochen sein oder eine andere Verschiebung, eine Luxation erlitten haben. Dem aufmerksamen Arzt wird es in praxi nicht entgehen, dass Fracturen der Ulna, wenn erhebliche Dislocation vorliegt, mit Luxation des Capitulum radii, Fracturen der Tibia ebenso mit Luxation des Capitulum fibulae verbunden sind.

Die Fractur der Ulna im oberen Drittel mit erheblicher Dislocatio ad axin und dadurch bedingter Verkürzung des Knochens verbunden mit Luxation des Radiusköpfchens (meistens nach vorn) ist eine typische Verletzung. Die Abbildungen auf Tafel 36 sind sehr characteristisch und entsprechen vollkommen dem Befund, welchen ich mehrmals am Lebenden beobachtet habe. Die Erscheinungen der Fractur sind sehr deutlich; dieselben machen niemals Schwierigkeiten der Diagnose. Dagegen die Verletzung im Ellbogengelenk, die Luxatio radii, wird häufig übersehen. Wer die einleitenden Bemerkungen beachtet, wird in diesen Irrthum nicht verfallen. Die Dislocation der Bruchstücke ist so erheblich, die dadurch bedingte Verkürzung der Ulna in ihrer Längsrichtung so bedeutend, dass der Radius unbedingt mit gebrochen oder luxirt sein muss. Wer nun das Ellbogengelenk untersucht, der vermisst das Radiusköpfchen an seiner normalen Stelle und findet es am Epicondylus externus oder an der Vorderseite des Gelenkes in luxirter Stellung. Die Prognose ist günstig, wenn die richtige Diagnose frühzeitig gestellt wird. Denn die Reposition ist in der Regel nicht mit besonderer Schwierigkeit verbunden, wenn sie in Narcose vorgenommen wird. Ein kräftiger Zug am Vorderarm muss die Correctur der Fracturstellung er-

reichen, während bei Flexion des Vorderarmes ein directer Druck auf das Radiusköpfchen im Sinne der Reposition ausgeübt wird. Das Radiusköpfchen hat manchmal eine Neigung zu erneuter Luxation resp. Subluxation nach vorn; desshalb wird der Verband zweckmässig in mindestens rechtwinkeliger Flexion bei supinirtem Vorderarm so angelegt, dass durch einen weichen Bausch in der Ellenbeuge ein gelinder Druck gegen das Radiusköpfchen ausgeübt wird.

In veralteten Fällen dieser Art ist die Osteotomie an der Bruchstelle und die Arthrotomie zur Reposition des Radiusköpfchens oder die Resection desselben erforderlich.

d. Fractur der Ulnadiaphyse.

Wenn Jemand fällt und den Arm vorstreckt, so dass bei gebeugtem Ellbogen der Vorderarm aufschlägt, oder wenn Jemand mit dem Arm einen Schlag abzuwehren sucht, so wird hauptsächlich die Ulna getroffen und kann gebrochen werden. Das sind directe Brüche und man kann sie mit Recht Parirfracturen nennen. Durch indirecte Gewalt entstehen diese Brüche sehr selten. Die Diagnose ist leicht zu stellen, da bei der oberflächlichen Lage der Nachweis der abnormen Beweglichkeit und Crepitation sicher gelingt. Die Behandlung ist wie bei den Fracturen beider Vorderarmknochen durchzuführen; stärkere Dislocationen können bei intactem Radius kaum vorkommen.

e. Fractur des Processus styloideus der Ulna.

Dieselbe kommt allein für sich sehr selten vor und ist dann durch genaue Palpation nachzuweisen. Die Heilung führt leicht zur Bildung einer Pseudarthrose.

Das Weitere über diesen Knochenbruch ist in dem Abschnitt über die typische Fractur der unteren Radiusepiphyse nachzusehen.

C. Brüche des Radius.

a Fractur des Radiusköpfchens. Taf. 31, Fig. 4.

Dieselbe macht natürlich die Erscheinungen einer Gelenkverletzung und wird gewiss nicht selten als einfache Contusion oder Distorsion des Gelenkes angesehen. Die Fractur ist eine völlig intraartikuläre; sie kann eine vollständige oder unvollständige (Fissur, Infraction) sein. Im letzteren Falle ist die Diagnose natürlich schwer und unsicher. Die vollständigen Brüche sind zu erkennen, wenn das Capitulum für sich und unter Crepitation abnorm beweglich ist, doch ist das nicht immer der Fall. Namentlich ist die Mitbewegung des Capitulum bei Pro- und Supination oft ungestört. Der Schmerz ist natürlich auf die Gegend des Radiusköpfchens localisirt.

Der Bruch entsteht zuweilen direct, häufiger indirect durch Fall auf die Hand bei gestrecktem oder gebeugtem Ellbogen, wobei ein Randstück des Capitulum an der Eminentia capitata abgequetscht wird (sog. Meisselfractur).

Therapie. Da man keinen directen Einfluss auf das abgebrochene Bruchstück hat, kommt es häufig zur Heilung mit erheblicher Dislocation. Natürlich ist ein Verband mit Ruhigstellung des Ellbogen- und Handgelenkes, eventuell mit directem Druck gegen die Gegend des Radiusköpfchens indicirt. Jedoch bleibt nicht selten und trotz Anwendung der für eine Gelenkfractur indicirten Hülfsmittel eine erhebliche Steifigkeit im Ellbogengelenk zurück, welche später zur Resection des Capitulum Veranlassung gibt.

Als Nebenverletzung ist zuweilen eine Läsion des Nervus radialis beobachtet.

Fracturen des Radiushalses, d. h. unterhalb des Köpfchens sind sehr selten. Die Mitbewegung des Capitulum fehlt dann bei Pronation und Supination der Hand; es kann auch eine Knochenprominenz an der Bruchstelle vorhanden sein. Therapie wie vorher.

Traumatische Epiphysentrennungen am oberen Ende des Radius sind sehr selten, kommen natürlich nur bei Kindern vor.

b. Fractur der Radiusdiaphyse.

So häufig die Brüche des Ulnaschaftes sind, so selten sind diejenigen des Radiusschaftes. Sie können direct und indirect entstehen. Die Diagnose ist nach den deutlichen Erscheinungen leicht zu stellen. Bezüglich der Dislocation und der Therapie vergleiche den Abschnitt: „Vorderarmbrüche".

c. Fractur der unteren Radiusepiphyse.

Tafel 40 41. 42.

Dieser Knochenbruch ist sehr häufig und practisch von der allergrössten Wichtigkeit; man nennt ihn mit Recht einen typischen, weil seine Erscheinungen ausserordentlich characteristisch sind und trotz kleiner Verschiedenheiten in jedem Falle dieser Art wieder beobachtet werden.

Diese typische Radiusfractur gehört in die Gruppe der supracondylären Fracturen, d. h. die Bruchlinie hat meistens ihren Sitz etwa $1^1/_2 - 2$ cm oberhalb der unteren Gelenkfläche, also da, wo die Compacta der Diaphyse übergeht in die starke spongiöse Ausladung des Gelenkendes; an der Grenze dieser beiden Stücke kommt es aus anatomischen und mechanischen Gründen leichter zur Fractur. Manchmal betrifft aber das untere Bruchstück nicht das ganze Gelenkende; die Bruchlinie kann auch durch die Epiphyse selbst verlaufen und nur zur Absprengung eines kleineren Fragmentes führen.

Die Ursache der Fractur ist fast immer ein Fall auf die Hand und zwar auf die Volarseite. Hierbei erfolgt zunächst eine Ueberstreckung (Dorsalflexion), welche durch die starke Bandmasse an der Beugeseite des Handgelenkes (Lig carpi volare) gehemmt wird); bei stärkerer Gewalt und Fortsetzung der Bewegung kommt es aber nicht zur Zerreissung

dieses Bandes, sondern durch seine Einwirkung auf das untere Radiusende zur Fractur an der erwähnten Stelle. Diese Erklärung erweist also den Bruch als einen exquisiten Rissbruch, und diese Annahme ist eine allgemeine. Erst in neuester Zeit wird diese Lehre bekämpft und angegeben, dass bei der Dorsalflexion der Hand ein Anstemmen der oberen Carpalreihe an den dorsalen Vorsprung des unteren Radiusendes zu Stande kommt, und dass so die Fraktur mehr durch Abknickung erfolge als durch Riss. Mag nun mehr ein Riss oder eine Knickung die Fractur herbeiführen, immer verursacht die einwirkende Gewalt auch eine Verschiebung des abgesprengten unteren Bruckstückes dorsalwärts. Dass das untere Ende der Ulna in der Regel eine Verletzung nicht erleidet, ist bei der anatomischen Anordnung der Theile leicht verständlich; dasselbe hat ja mit dem Handgelenk selbst keine directe Beziehung.

Kommt die Fractur durch Fall auf den Handrücken zu Stande, was auch vorkommt, wenn auch viel seltener, so ist das periphere Bruchstück in der Regel nicht dorsalwärts, sondern volarwärts verschoben.

Die Symptome dieser Fractur müssen durch genaue Untersuchung festgestellt werden und zwar ist zunächst eine sehr sorgfältige Inspection angebracht. Der Arzt sitzt am besten dem Verletzten gerade gegenüber und der letztere legt seine beiden Hände mit entblösstem Vorderarm so neben einander, dass sie sich in symmetrischer Stellung befinden. Beim Vorhandensein einer Fractur ergibt nun die Inspection folgenden Befund: Die Gegend des verletzten Handgelenkes ist derart verändert, dass der Processus styloideus ulnae stärker vorspringt als auf der gesunden Seite (vergl. Tafel 40, Fig. 1 und 2). Die Hand ist in der Gegend des Handgelenkes radialwärts verschoben; wenn man die Längsachse in der Mitte des Vorderarms auf jeder Seite symmetrisch zeichnet, so trifft diese Linie auf der

gesunden Seite ungefähr auf die Mitte des Mittelfingers, auf der verletzten Seite aber lateralwärts (ulnarwärts) von demselben. Die Gegend der Proc. styloidei erscheint verbreitert. Alle diese Symptome resultiren daraus, dass das periphere Bruchstück (die abgebrochene Radiusepiphyse) radialwärts verschoben ist.

Sodann muss die Inspection von der Seite, am besten von der radialen Seite her vorgenommen werden. Bei einem gesunden Arm ist das untere Ende des pronirten Vorderarms derart gestaltet, dass am Radius eine leicht geschweifte Linie, dorsalwärts convex und volarwärts concav, zu sehen ist. An dem gebrochenen Arm ist diese Linie verändert, meistens in gerade umgekehrter Weise vorhanden; denn dann findet sich an der Beugeseite ein abnormer Vorsprung und an der Dorsalseite ein leicht einspringender Winkel. Wenn man dann die Längsachse des Vorderarms, etwa mit einem Blaustift auf der Haut andeutet, verläuft diese Linie auf der gesunden Seite bei gerader Richtung über die Handgelenksgegend. Auf der verletzten Seite aber zeigt sich dieselbe unterbrochen, indem der Radiusepiphyse entsprechend die Linie nach oben (dorsal) abgeknickt ist; so entsteht bei gerade gestreckter Hand eine bajonettförmige Knickung dieser Linie, welche für unsere Fractur characteristisch ist. Diese Art der Dislocation erklärt sich am einfachsten aus der bei der Verletzung fortwirkenden Gewalt. Sobald der Bruch entstanden ist, muss das Gewicht des fallenden Körpers weiterwirken, bis das Diaphysenende des Radius den Boden erreicht. Dabei erfährt das Epiphysenstück eine Verschiebung nach aufwärts, es kommt gewissermassen in eine leichte Supination, während der Radiusschaft eine Pronation erfährt. Hiebei ist natürlich die Verbindung des unteren Radiusendes mit der Ulna von Wichtigkeit: Die Verschiebung geschieht so, dass das untere Ende der Ulna annähernd das Centrum für die Bewegung des Radius abgibt, eine Folge der ligamentösen Verbindung zwischen den beiden Knochen-

enden. Es mag auch Muskelwirkung mitspielen bei der Erzeugung dieser typischen Dislocation, aber die Hauptsache liegt in der Gewalteinwirkung selbst, wie es in Kürze soeben dargestellt wurde.

Die anderen Erscheinungen einer Fractur sind nicht immer ausgesprochen. Die abnorme Beweglichkeit ist meistens nicht leicht nachzuweisen; man muss dazu das Epiphysenstück sehr fest fixiren und dem verletzten Arm durch Anlegen am eigenen Körper einen gewissen Halt geben. Es ist aber auch nicht nöthig, den Nachweis dieses Symptomes zu erzwingen. Aehnlich steht es mit der Crepitation, doch ist ein characteristisches Knacken oder Reiben häufiger zu fühlen. Wichtiger ist der Nachweis des Schmerzpunktes; wenn man an der Radialseite die Gelenkgegend palpirt, so ist bei der Fractur die Gegend der Gelenklinie und selbst noch der Proc. styloideus radii schmerzlos, während 1—2 cm oberhalb der typische Bruchschmerz sich findet. Bei dieser Palpation ergibt sich dann die Bestätigung des durch die Inspection gewonnenen Resultates. Man fühlt namentlich die abnorme knöcherne Prominenz an der Bruchstelle auf der Volarseite und den einspringenden Winkel an der Dorsalseite.

Die Prognose der Fractur ist in der Hauptsache abhängig von der Behandlung.

Therapie. Es kommt zunächst darauf an, eine exacte Reposition vorzunehmen, und das geschieht durch forcirte Beugung und Zug, am besten in Narcose. In vielen Fällen besteht nach sorgfältiger Reposition keine Neigung zur Wiederkehr der Dislocation. Es ist aber doch gut, bei der Anlegung des Verbandes bestimmte Regeln zu beachten. Der Verband soll eine Ausdehnung haben, dass der ganze Vorderarm, das Handgelenk und die Mittelhand eingeschlossen ist. Das Ellbogengelenk braucht nicht und die Finger sollen nicht mit fixirt werden; denn die Ruhigstellung der Finger führt bei

manchen Personen leicht zu sehr fataler Steifigkeit, welche dann eine schmerzhafte Behandlung (Massage und Mobilisation) erheischt und manchmal nicht völlig zu heben ist.

Um dem unteren Bruchstück die Lage zu erhalten, muss der Hand eine gewisse Stellung gegeben werden, weil nur so ein Einfluss auf das kurze Fragment auszuüben ist. Die Hand muss volarwärts und zugleich ulnarwärts flectirt stehen; dadurch wird die Wiederkehr der Dislocation verhindert. Nicht zu vergessen ist die Reposition und bei dem Verband, dass die Hand (mit dem Bruchstück) in toto ulnarwärts verschoben wird, weil sonst ein unschöner Vorsprung des Proc. styloideus ulnae zurückbleibt.

Ob man nun diese Aufgabe bei der Anlegung des Verbandes auf diese oder jene Weise löst, ist nicht wesentlich. Sehr zweckmässig ist die Herstellung einer Beely'schen Gypsschiene (Tafel 42 Fig. 2) oder die Benützung einer kleinen gebogenen Schiene, welche eben die erwünschte Stellung der Hand fixirt. Muss einmal eine Schiene aus einem Stück Pappe oder einem Brettchen improvisirt werden, so kann man nur die Ulnarflexion durch die Form der Schiene erreichen (Pistolenschiene); dann ist es nützlich, unter das Epiphysenstück des Radius einen weichen Bindenkopf so zu legen, dass dasselbe dadurch etwas in die Höhe gehalten wird, während das nicht so unterstützte Diaphysenende etwas herabsinkt. Der Schienenverband nach Roser (Tafel 42 Fig. 3) wird in voller Supination angelegt, der Patient sieht gewissermassen in seine eigene Hohlhand hinein; dieser Verband ist etwas voluminös, gibt aber auch gute Resultate. Massgebend ist natürlich noch, dass die Fractur als Gelenkbruch mit häufigem Verbandwechsel, frühzeitiger Massage etc. behandelt wird. In neuester Zeit ist wieder darauf aufmerksam gemacht, dass der Bruch nach guter Reposition der Fragmente auch ohne Verband, in einfacher Mitella gelagert, heilt und

bezüglich der Beweglichkeit des Handgelenkes die besten Resultate ergibt. Als allgemeines Verfahren ist das aber aus verschiedenen Gründen nicht zu empfehlen. Immerhin ist es gewiss besser, wenn die Fractur mit einiger Verschiebung aber mit guter Beweglichkeit heilt als ohne Verschiebung mit schwer geschädigter Function des Handgelenkes.

Wenn der Bruch mit einer Fractur des Proc. styloideus der Ulna verbunden ist, wenn also eine Fractur beider Vorderarmknochen an ihrem untern Ende vorliegt, so wird das Handgelenk besonders leicht in Mitleidenschaft gezogen. Im Allgemeinen ist dieser Bruch nach gleichen Prinzipien zu behandeln; in einigen Fällen hat sich später die Resection des Proc. styloideus ulnae als nothwendig erwiesen, um die Mobilität zu bessern.

D. Luxation im untern Radio-ulnargelenk.

Diese Luxation ist trotz des schwachen Bandapparates und trotz der häufig auf diese Region erfolgenden Gewalteinwirkung sehr selten. Das untere Gelenkende der Ulna kann dorsal (direct durch Fall oder durch übermässige Pronation) oder volar (direct oder durch übermässige Supination) luxirt werden. Die Symptome ergeben sich durch genaue Palpation. Bei Wäscherinnen kommt eine Subluxation in diesem Gelenke vor, welche durch das Auswringen der Wäsche entsteht. Die Behandlung geschieht nach allgemeinen Regeln.

7. Handgelenk.

Die Luxation der Hand im Radio-carpal-Gelenk ist ausserordentlich selten. Wenn früher diese Diagnose häufig gestellt wurde, so ist jetzt anerkannt, dass es sich in der grossen Mehrzahl der Fälle um den typischen Radiusepiphysenbruch handelte. Die Fälle von wahrer Luxation, welche sicher constatirt sind, lassen sich zählen (etwa 30) und sind obendrein

zum Theil noch mit Fractur des Proc. styloideus radii complicirt.

Die Luxation kann eine dorsale oder eine volare sein; der Carpus steht dabei auf der dorsalen oder volaren Seite der Gelenkenden der Vorderarmknochen. Die Verletzung entsteht durch Fall auf die vorgestreckte Hand bei starker Dorsal- (die dorsale) oder Volarflexion (die volare Luxation). Die Diagnose ergibt sich durch genaue Palpation, die Reposition durch Zug und directen Druck.

8. Hand und Finger.

A. Fracturen.

Brüche der Carpalknochen sind selten und meistens in Verbindung mit schweren Zerreissungen oder Quetschwunden der deckenden Weichtheile beobachtet. Der Grad der Verletzung wird dann durch diese complicirende Läsion gegeben.

Brüche der Metacarpalknochen sind nicht so selten und entstehen direct durch Aufschlagen des Handrückens oder durch Schlag etc. Meistens ist abnorme Beweglichkeit und Crepitation nachweisbar, zugleich ein lebhafter Bruchschmerz an der Bruchstelle. Dislocation fehlt in der Regel; die Knochen sind ja einer am andern gewissermassen geschient. Auch die Therapie ist deshalb einfach. Wenn nicht gelegentlich ein directer Druck zur Retention eines Fragmentes erforderlich ist, so genügt einfache Bindeneinwicklung und Mitella; frühzeitige Massage und Uebung der Finger ist nützlich.

Brüche der Phalangen, meistens durch directe Gewalt, können auch indirect durch eine in der Längsrichtung der Phalangen auftreffende Gewalt zu Stande kommen (in Folge davon kommen Längsbrüche vor); sie sollen an der Nagelphalanx sogar durch den Zug der Strecksehne bei forcirter Flexion (Rissfractur) entstehen können. Die Erkennung und Behandlung (kleine gepolsterte Schiene) dieser Ver-

letzungen ist bei der offenen Lage der Theile sehr einfach.

B. Luxationen.

Luxation im Intercarpalgelenke, so dass die beiden Reihen der Carpalknochen zu einander verschoben werden, ist ganz ausserordentlich selten. Die Luxation einzelner Carpalknochen etwas weniger selten. Dabei bildet der luxirte Knochen natürlich eine Hervorragung, welche durch ihre Lage und Form die Diagnose ermöglichen kann.

Luxation in den Carpo-Metacarpalgelenken ist ebenfalls sehr selten beobachtet, am häufigsten noch im Carpometacarpalgelenk des Daumens. Hier kommt eine dorsale, seltener eine volare und eine radiale Verrenkung des Metacarpus I vor. Der abnorme Vorsprung, die Richtung des Metacarpusschaftes sichern die Diagnose; die Reposition geschieht durch Zug und directen Druck.

Luxation in den Metacarpo-phalangeal-Gelenken, Tafel 43, 44, ist am 2. bis 5. Finger selten, aber am Daumen häufiger und practisch sehr wichtig. Die Luxatio pollicis als typische Verletzung ist immer eine dorsale, d. h. die Basis der ersten Phalanx ist auf die Dorsalseite über das Capitulum des Metacarpus I getreten. Je nachdem die beiden Gelenkflächen sich noch berühren oder völlig ausser Contact stehen, spricht man von einer unvollständigen oder vollständigen Luxation des Daumens. Man kann diese Luxation künstlich an der Leiche leicht erzeugen durch Ueberstreckung (maximale Dorsalflexion) und einen kräftigen Rückstoss der so dislocirten 1. Phalange gegen das Handgelenk zu. Wenn nun der Daumen durch eine kleine Beugebewegung wieder in eine mehr gerade Stellung gebracht wird, sind alle characteristischen Erscheinungen der typischen Luxatio pollicis vorhanden. Ich habe sogar Interposition und Unmöglichkeit der Reposition hierbei beobachtet, wovon später die Rede sein soll.

Das Wesentliche bei den künstlichen wie bei

den an Lebenden beobachteten Daumenluxationen ist Fixation des luxirten Daumens. Dieselbe resultirt aus dem Zug der zum Gelenk gehörigen und dasselbe umgebenden Weichtheile. Die Seitenbänder sind häufig unzerrissen und eine Anzahl kräftiger Muskeln und Sehnen wirken fixirend, indem sie gleichzeitig das Köpfchen des Matacarpus I eng umschlingen. Hierdurch wird eine Art Repositionshindernis erzeugt, wenn der fehlerhafte Versuch gemacht wird, durch einfachen Zug die Reposition zu erreichen; je stärker der Zug, um so enger und näher umschliessen die Sehnen und Muskeln den Hals des Capitulum und bereiten gerade dadurch Schwierigkeiten (sog. Knopflochmechanismus, vgl. Taf. 43 und 44 Fig. 1).

Symptome. Die bajonettartige Richtung des Daumens in Verbindung mit dem Metacarpus I, dazu die starke Prominenz des Capitulum Metacarpi I an der Volarseite, der Nachweis der abnormen Richtung der 1. Phalanx, dazu die eigenthümlich starre Fixation dieser Haltung — alles dieses führt zu der richtigen Diagnose.

Das Verfahren der Reposition muss nun wie bei allen Charnirgelenken ohne Anwendung von Gewalt vor sich gehen. Zunächst wird Ueberstreckung des Daumens herbeigeführt und dann durch directen Druck gegen die Basis der Phalanx I der Daumen nach vorn geschoben. Sobald ein grösserer Theil der beiden Gelenkflächen in normalen Contact gerathen ist, gelingt die Beugung und die Reposition ist vollendet.

Auf die correcte Ausführung dieses Manövers ist Gewicht zu legen, und trotz desselben kann die Reposition misslingen.

Ein häufiges Repositionshinderniss liegt in der Interposition der Kapsel, zuweilen auch der Sesambeinchen. In anderen Fällen habe ich ein eigenthümliches Verhalten der Sehne des Flexor pollicis longus

als Repositionshinderniss gefunden und zwar sowohl am Lebenden wie bei künstlicher Herstellung der Luxation an der Leiche. Die Sehne umschlingt den Hals des Metacarpus I; wenn nun die Gelenkfläche des Capitulum an der ulnaren Seite mit einem starken Wulst endigt, wie es zuweilen vorkommt, so kann hinter diesem die Sehne förmlich verhakt und die Reposition unmöglich sein. Dieser Befund ist zuweilen an einer leichten Neigung und Drehung des Daumens nach der ulnaren Seite hin zu erkennen; manchmal lässt sich die Verhakung der Sehne durch stärkere Neigung nach dieser Seite hin lösen, aber keineswegs immer.

Ausnahmsweise kann es bei der Reposition, namentlich wenn sie in unrichtiger Weise durch Zug am Daumen ausgeführt wird, passiren, dass die Kapsel und das äussere Sesambein umgeklappt und in umgekehrter Richtung zwischen die Gelenkenden interponirt werden (Luxatio complexa).

Ist die Reposition misslungen, so ist sofort die Arthrotomie auszuführen. Es ist mir in allen Fällen dieser Art gelungen durch einen Schnitt über das an der Volarseite prominirende Capitulum praeparando das Repositionshinderniss aufzufinden, die Reposition vorzunehmen und ein bewegliches Gelenk zu erzielen. In ganz veralteten Fällen könnte auch die Resection des Capitulum nöthig werden.

Nach diesen Bemerkungen und einer gründlichen Beachtung der Tafeln 43 und 44 ist bezüglich der Erscheinungen und der Therapie der viel selteneren volaren Daumenluxation und der nicht so seltenen Luxationen in den Interphalangealgelenken nichts Weiteres zu sagen. Die geschilderten Verhältnisse der dorsalen Daumenluxationen gelten mehr oder weniger auch für diese Formen von Verrenkung.

V.

FRACTUREN

und

LUXATIONEN

der

UNTEREN EXTREMITÄT.

Erklärung zu Tafel 45.

Beckenbrüche. Ligamentum Bertini.

Fig. 1. Die *Fracturlinien im vordern Umfange des Beckenringes*, beiderseits neben der Symphysis ossium pubis entsprechen denjenigen, welche künstlich durch Zusammenpressen des Beckens in der Richtung von vorn nach hinten erzeugt werden können. Die dargestellte Fractur entstand durch Ueberfahren eines am Rücken liegenden Erwachsenen. Ausser der Aussprengung des vorderen Mittelstückes ist hier noch eine *Diastase der einen Symph. sacro-iliaca* vorhanden. In anderen Fällen bricht neben der letzteren das Sacrum oder die Darmbeinschaufel. So kommt es zuweilen an einer Beckenhälfte zu einer Fractur vorn durch die das For. obturatum begrenzenden Knochen, hinten durch die Darmbeinschaufel, d. i. der *doppelte vertikale Bruch Malgaigne's.*

Fig. 2. Beckenbruch durch die Pfanne bei einem 14jährigen Knaben (W. Kohn, 1889; cf. Erklärung zu Fig. 1 auf Taf. I). Derselbe war durch die Kammräder einer Dreschmaschine verletzt. An Nebenverletzungen fanden sich eine grosse Lappenwunde der linken Leistengegend, an deren Grunde die Schenkelgefässe wie frei präparirt lagen, und welche in eine grosse zwischen den Adductoren liegende Wundhöhle führte; in dieser letzteren war die Knochenumgrenzung des For. obturat. fracturirt zu fühlen. Der linke Oberschenkel stand etwas adducirt und erschien verkürzt. Der Penis war völlig geschunden. *Die Harnröhre war unverletzt;* der Katheter entleerte normalen Urin. — Wundversorgung ohne Narcose mit Ligatur der blutenden Gefässe; Infusion von 300 Cc. Kochsalzzuckerlösung. Dennoch Collaps und Tod nach wenigen Stunden. — Die Fractur betraf das linke Scham- und Sitzbein und hatte in der Pfanne zu einer *breiten Diastase der Y förmigen Knorpelfuge geführt.*

Fig. 3. Darstellung des *Lig. ileo-femorale s. Bertini*, dessen Bedeutung für die Hüftgelenksluxationen von Bigelow festgestellt wurde. Der Femur befindet sich in der Position einer Luxatio iliaca.

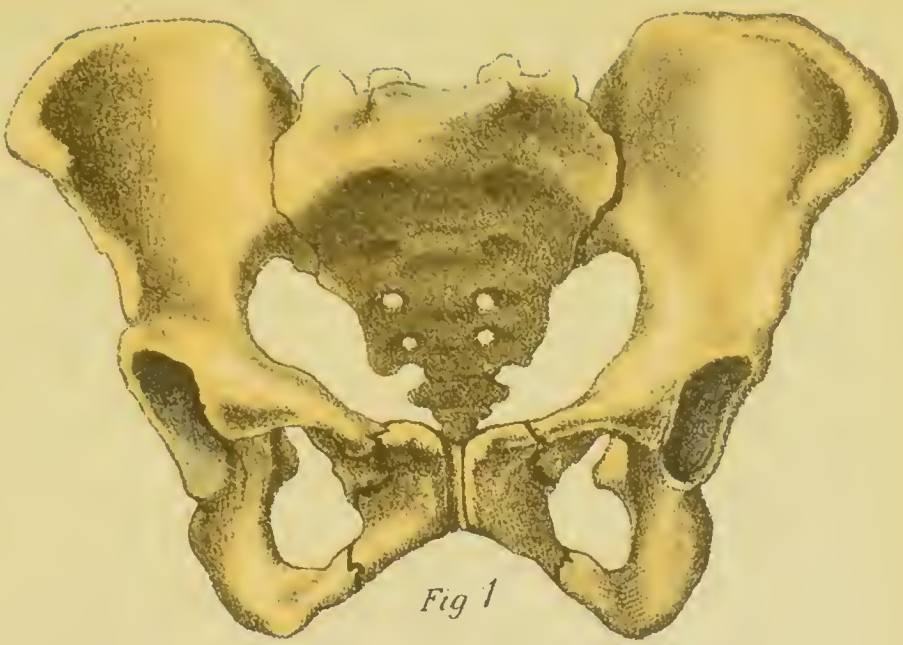

Fig 1

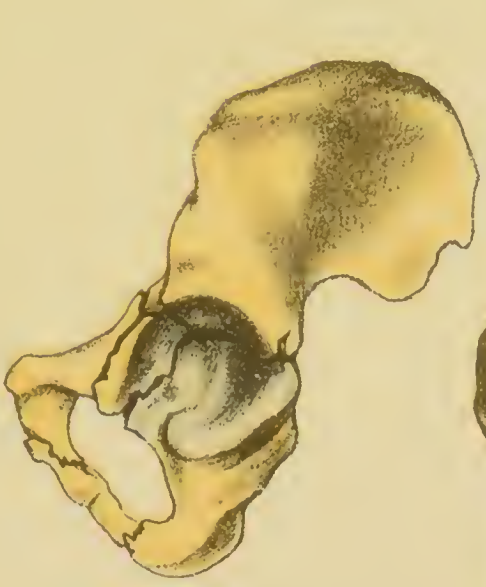

Fig. 2

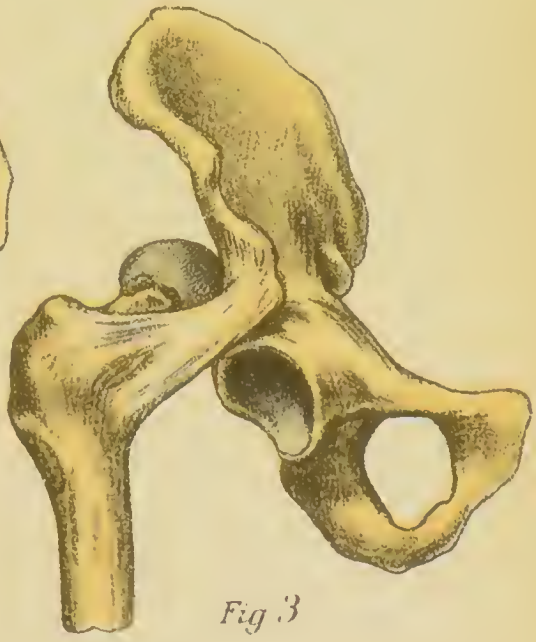

Fig 3

Lith Anst v F Reichhold, München

Fig. 1

Fig. 2

Lith Anst v.F Reichhold, Munche

Erklärung zu Tafel 46.

Luxation des Oberschenkels.

Die normalen Drehbewegungen im Hüftgelenk sind solche nach einwärts und nach auswärts. Betrachtet man einen Menschen von vorn und berücksichtigt die normale Form des oberen Femurendes, so kann man sich leicht vorstellen, wie diese Drehbewegungen um den Femurkopf als Mittelpunkt, und mit der Länge des Oberschenkelhalses als Radius vor sich gehen. Wird die Auswärtsrotation forcirt, so erleidet die Gelenkkapsel an ihrem vorderen Umfange eine starke Spannung und bei Fortsetzung dieser Auswärtsdrehung reisst die Kapsel vorn ein und es kann zu einer Luxation des Femurkopfes nach vorn kommen. Wird die Einwärtsrotation forcirt, so kann es zu einer Zerreissung der Gelenkkapsel an ihrem hinteren Umfange und zu einer Luxatio femoris posterior d. h. nach hinten kommen. Beide Luxationsformen entstehen leichter, wenn der Oberschenkel gleichzeitig im Hüftgelenk bis etwa zu einem rechten Winkel gebeugt ist, doch auch so nur bei Anwendung grosser Gewalt und nicht selten tritt vorher eine Verletzung des Bandapparates oder der Knochen am Kniegelenk ein, welche eine Steigerung der zur Luxation führenden Bewegung unmöglich macht.

Fig. 1 zeigt eine *Luxatio femoris nach hinten*; man sieht die charakteristische Einwärtsrotation des Beines bei mässiger Adduction. Das Bild entspricht der Photographie eines Erwachsenen, dessen *Luxatio iliaca* in Narcose ohne Mühe eingerichtet wurde.

Fig. 2. Luxatio femoris nach vorn; der Kopf steht in der Gegend des Foram. obturatum. Das Bein ist nach aussen rotirt und stärker gebeugt. Diese *Luxatio obturatoria* ist künstlich hergestellt und die Abbildung nach einer Photographie gezeichnet.

Erklärung zu Tafel 47.

Luxation des Oberschenkels.

Luxatio femoris posterior. Diese Luxation wurde an der Leiche künstlich hergestellt, darauf zur Herstellung des hier abgebildeten Präparates verwendet.

In der Abbildung ist sofort der normale Femurkopf zu erkennen; er ist nach hinten dislocirt, d. h. luxirt und war schon durch die darüberliegenden Weichtheile zu fühlen. Man sieht auch ein Stück des Collum femoris. Der M. glutaeus magnus ist seinem Faserverlauf entsprechend gespalten und die beiden Theile stark auseinander gezogen. Unter dem oberen, durch einen Haken aufwärts fixirten Theil des Glut. magnus erscheint ein Streifen des M. glutaeus minimus und unter diesem der M. pyriformis; man sieht, wie der letztere aus dem kleinen Becken (dessen Rand eben noch zu sehen ist) hervorkommt und dicht oberhalb des luxirten Kopfes zum grossen Trochanter verläuft. Medial vom Caput femoris, durch gelbliche Farbe ausgezeichnet, ist der Nervus ischiadicus freipräparirt; er ist auch an seinem Verlauf leicht zu erkennen. Zwischen diesem Nerven und dem Glut. magnus ist die Tuberositas ossis ischii und die hier entspringende Sehne des M. biceps femoris zu sehen. Unter dem Caput femoris sind noch einige Muskeln zu sehen, den Femur wie ein Halsband umschlingend. Das ist zunächst oben der M. obturator externus und unterhalb desselben der M. quadratus femoris, dessen Fasern z. Th. eingerissen sind. Zwischen der Mitte des Caput femoris und dem N. ischiadicus ist ein röthlicher Muskelstreifen zu sehen; das ist der M. obturator internus, welcher zwischen Kopf und Pfannenrand liegt. — Nach alledem handelt es sich hier um die sog. *Luxatio ischiadica.* Das Bild ist äusserst characteristisch und gibt einen guten Eindruck von der grossen Muskelmasse, deren Spannung bei der Reposition der Hüftgelenksluxationen zu überwinden ist. Aus diesem Grunde ist stets eine tiefe Narcose angezeigt, um so bei nicht contrahirter Muskulatur die Reposition zu bewerkstelligen.

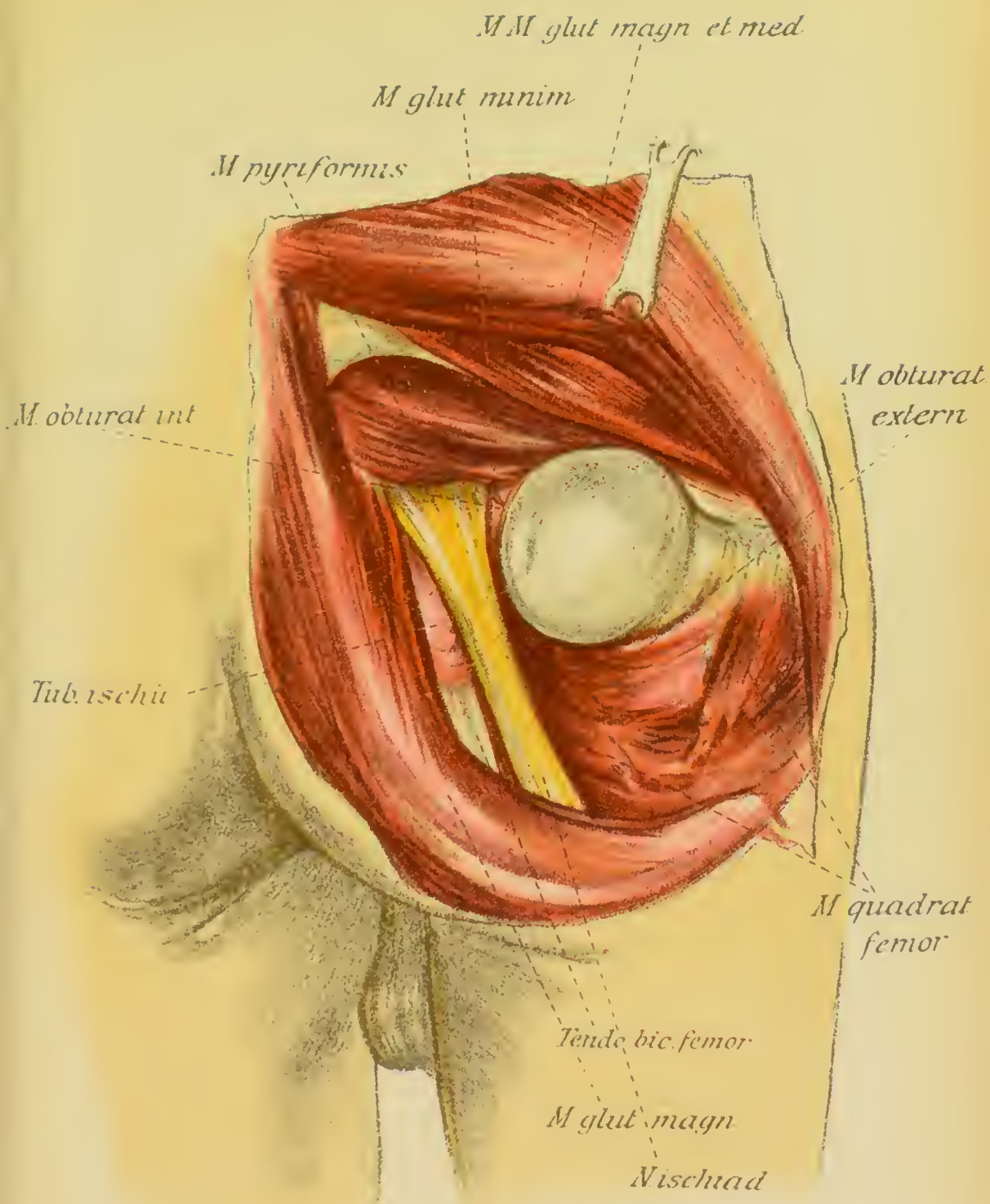

Lith Anst v F Reichhold, München

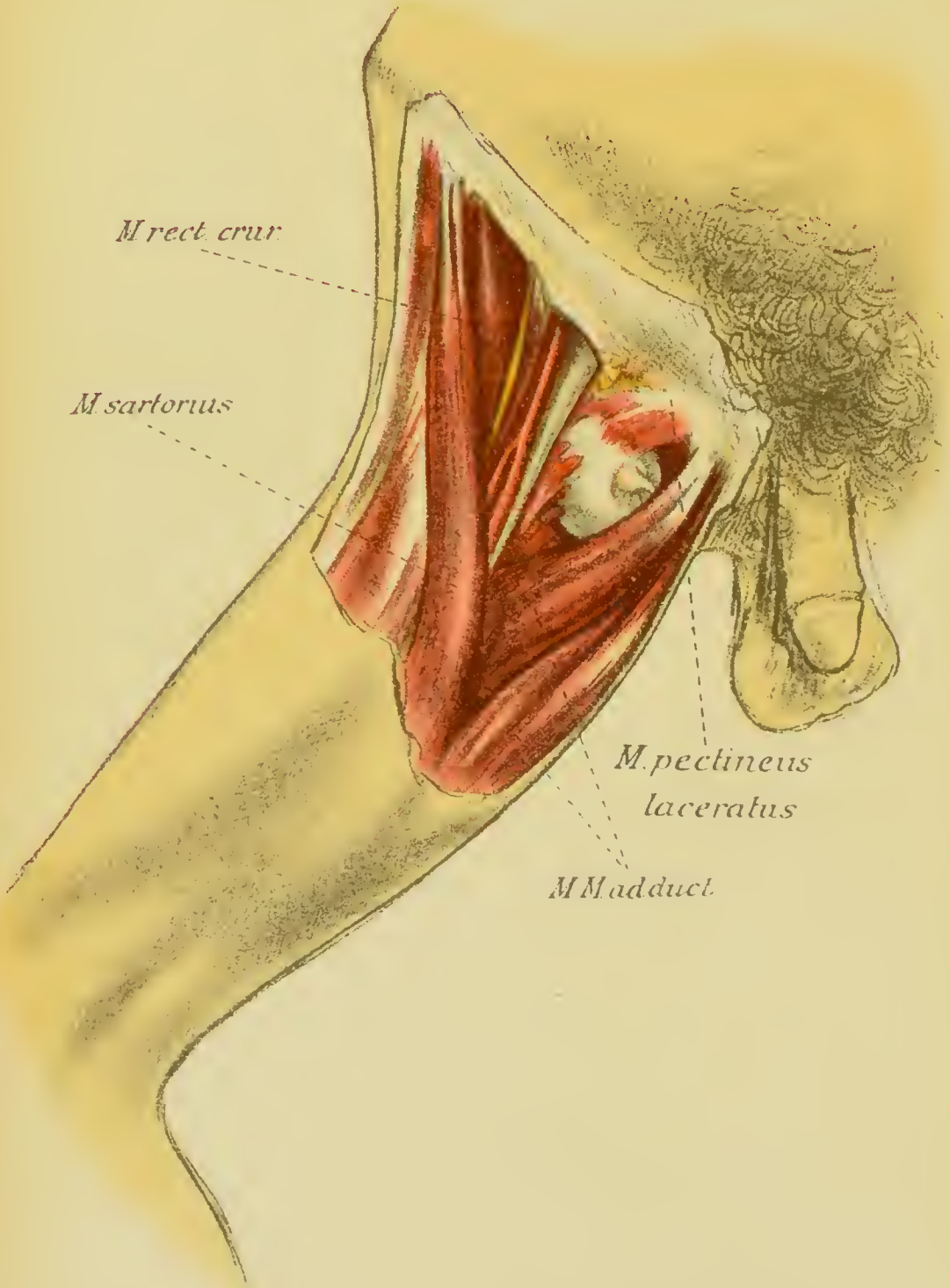

Lith. Anst. v. F. Reichhold, München

Erklärung zu Tafel 48.

Luxation des Oberschenkels.

Luxation des Oberschenkels nach vorn. Auch diese Luxation wurde künstlich an der Leiche hergestellt und darnach präparirt und abgebildet.

Die Stellung des ganzen Beines ist characteristisch. Man erkennt auch hier sofort das Caput femoris von den zerrissenen Fasern des M. pectineus bedeckt. Dieses Zerreissen von Muskeln kommt auch am Lebenden vor, wie denn der Bluterguss bei der Luxatio coxae oft ein sehr grosser ist, aber es kann hier auch z. Th. Leichenerscheinung sein, d. h. auf der grösseren Brüchigkeit und Zerreisslichkeit der Muskeln einer nicht ganz frischen Leiche beruhen. — Nach einwärts von dem Oberschenkelkopf liegen die Adductoren; nach aussen oben von ihm liegen die Vena und Arteria femoralis, dann der im Muskel eingebettete Nervus cruralis (gelb), dann die Mm. rectus femoris und Sartorius. Zwischen Vene und Caput femoris, oberhalb des letzteren, ist die Gegend des Annulus cruralis.

Man erkennt leicht, dass das Caput femoris in der Gegend des Foramen obturatum liegt; es handelt sich um eine *Luxatio obturatoria.* Die Reposition gelang durch Einwärtsdrehung des etwas flectirten Beines ohne Mühe.

Eine zweite Form der Luxation nach vorn ist bekanntlich die *Luxatio pubica.* Bei derselben steht der Kopf am Schambeinkamm auf, das Bein ist ebenfalls auswärts rotirt und flectirt, jedoch erheblich weniger als bei der Lux. obturatoria.

Erklärung zu Tafel 49.

Extracapsuläre Fracturen des Schenkelhalses.

Bekanntlich unterscheidet man die *Fracturen des Collum femoris* in extra- und intracapsuläre, je nachdem die Bruchlinie den Schenkelhals näher am grossen Trochanter (extracapsulär) oder näher am Kopf (intracapsulär) durchtrennt. Die mit diesen Ausdrücken angedeutete Beziehung zur Gelenkkapsel trifft nicht völlig zu, doch können sie in dem angeführten anatomischen Sinne beibehalten werden.

Die Abbildungen auf Tafel 49 stellen sämmtlich *extracapsuläre Fracturen des Schenkelhalses dar.*

Fig. 1 a u. b. Fractur des Schenkelhalses von einer alten Frau, die durch Fall auf den Trochanter verletzt wurde. Die Fractur ist exquisit extracapsulär, verläuft sogar noch innerhalb des Trochanter und bildet jenes Verhalten der Bruchstücke, welches man *Einkeilung* (Gomphosis) nennt. In Fig. 1 b erkennt man die äussere Form, in Fig. 1 a den Durchschnitt des Präparates. Die Einkeilung erweist sich in der Verkürzung des Schenkelhalses, welcher zudem fast rechtwinkelig zum Femurschaft steht; auch am Troch. major erkennt man die eingebrochene Form. Die bei Fig. 1 a eingezeichnete *rothe Linie* bedeutet die Form des in gleicher Weise durchschnittenen *oberen Femurendes der gesunden Seite.* Es ergibt sich so sehr deutlich die Verkürzung des fracturirten Knochens. (Eigene Samml.)

Fig. 2 a u b. Geheilter extracapsulärer Schenkelhalsbruch einer 82 jährigen Frau (Glöwe); dieselbe hatte sich die Fractur im November 1888 zugezogen. Nach dem Tode (Anfang März 1893) fand sich bei der Autopsie das abgebildete Präparat. Die andere Seite zum Vergleich heranzuziehen, ist unmöglich, weil sich hier auch ein Schenkelhalsbruch findet, der in Fig. 2 auf Tafel 50 abgebildet ist. (Eigene Sammlung.)

Fig 1a

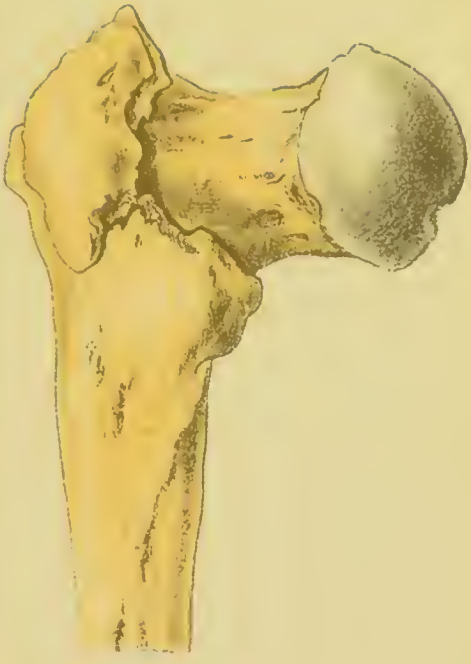

Fig. 1b

Fig 2a

Fig 2b

Lith Anst v F Reichhold, München

Fig. 1a

Fig. 1b

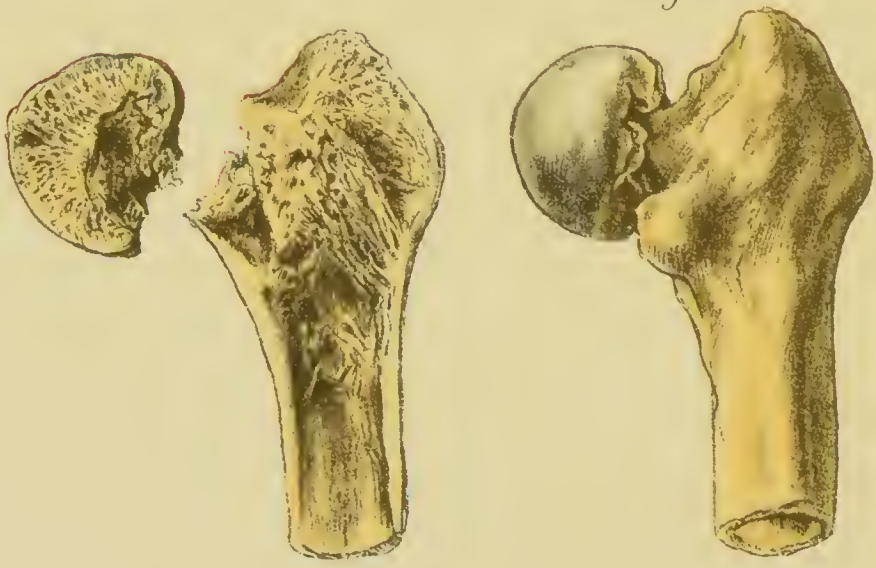

Fig 2a

Fig. 2b

Lith Anst v. F Reichhold, München.

Erklärung zu Tafel 50.

Intracapsuläre Schenkelhalsbrüche.

Man sieht sehr schön, wie hier der Schenkelhals in Verbindung mit dem Trochanter und Femurschaft geblieben ist, und eigentlich nur der Schenkelkopf abgebrochen ist.

Das in *Fig. 1 a u. b* abgebildete Präparat ist äusserst characteristisch für jene Fälle, in welchen der Schenkelkopf in der Pfanne sitzt und seine Bruchfläche dem Niveau des Pfannenrandes entspricht. Es hat sich zwischen dieser Bruchfläche des Kopfes und dem Bruchende des Schaftes in Folge der hier stattfindenden Verschiebungen eine Art Nearthrose gebildet. Das Collum femoris ist dabei im Laufe der Jahre abgeschliffen, so dass factisch nichts mehr davon übrig ist. Von Interesse ist ein Zustand von ausgeprägter Arthritis deformans, welche zu Knochenauflagerungen am Pfannenrande und am obern Ende des Femurschaftes geführt hat; das letztere ist durch mächtige Knochenbildung fast keulenförmig verdickt, an der Articulation mit dem Becken abgeflacht und weist hier z. Th. dichte spongiöse Knochenmasse, z. Th. aber auch exquisite Schlifffläche auf, wie sie bei Arthritis deformans häufig sind; an der Bruchfläche des Kopfes sind solche Schlifffläche kaum angedeutet. (Eigene Sammlung.)

Fig. 2 a u. b. Dies ist das Präparat von der anderen Seite des in Fig. 2 auf Tafel 49 dargestellten Schenkelhalsbruches von derselben 82 jährigen Frau, ein *intracapsulärer Schenkelhalsbruch mit Einkeilung*. Die dadurch bedingte Verkürzung des Schenkelhalses tritt besonders in Fig. 2 b hervor. Hier ist also das Bruchende des Collum femoris in das spongiöse Gewebe des Schenkelkopfes eingekeilt, wie es bei den extracapsulären Brüchen in die Masse des Trochanters eingekeilt sein kann.

Erklärung zu Tafel 51.

Typische Dislocation bei Fractur des Oberschenkels in der Mitte.

Fig. 1. Abbildung des kleinen 8 jährigen Ernst Gottschalk, welcher am 30. Oktober 1889 mit einer *ungünstig geheilten Fractura femoris* aufgenommen wurde. Er hatte am 23. März desselben Jahres die Fractur erlitten und war mit Gipsverbänden behandelt. Die Deformität bei der Aufnahme ergibt sich aus der nach einer Photographie gezeichneten Abbildung: der rechte Oberschenkel beträchtlich kürzer als der linke, dadurch die rechte Beckenhälfte tieferstehend; zudem zeigte der Oberschenkel einen *nach vorn und aussen vorspringenden Winkel.* Der Gang war natürlich hinkend und mühsam. In Narcose gelang die Osteoclasis an der Bruchstelle ohne Mühe. Mit Hilfe eines correcten Heftpflasterzugverbandes und starker Gewichtsbelastung bei einer mässigen Flexions- und Abductionsstellung des Beines gelang es, den Oberschenkel in gerader Form und fast ohne Verkürzung zur Heilung zu bringen.

Die erwähnte Deformität ist eine typische bei Fracturen des Oberschenkels an oder etwas oberhalb seiner Mitte. Das beruht auf der einseitig auf das obere Bruchstück wirkenden Muskelmasse des Ileo psoas (Flexion) und der am grossen Trochanter sich ansetzenden Muskeln (Glutaeus magnus etc.).

Fig. 2 soll diese Muskeln und ihre Wirkung auf das obere Femur-Bruchstück in Erinnerung halten. Die Abbildung ist sorgfältig nach der Natur (Präparat) hergestellt. Von der Trochantermuskulatur konnte deshalb nur der Glutaeus medius zur Darstellung kommen, weil nur dieser soweit nach vorn reicht am Beckenkamm, dass er bei dieser Ansicht von vorn zu sehen ist.

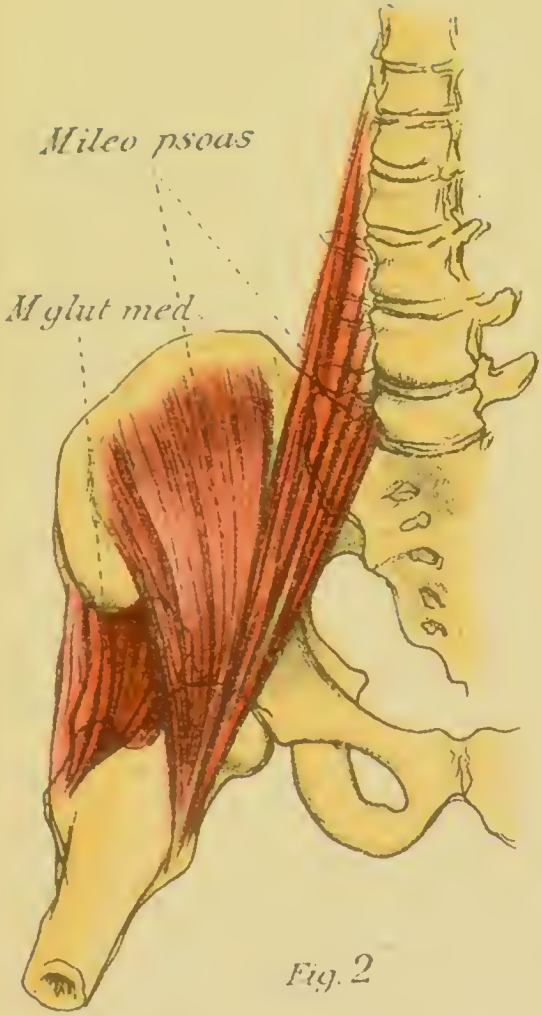

Fig. 2

Fig. 1

Lith Anst v F Reichhold, München

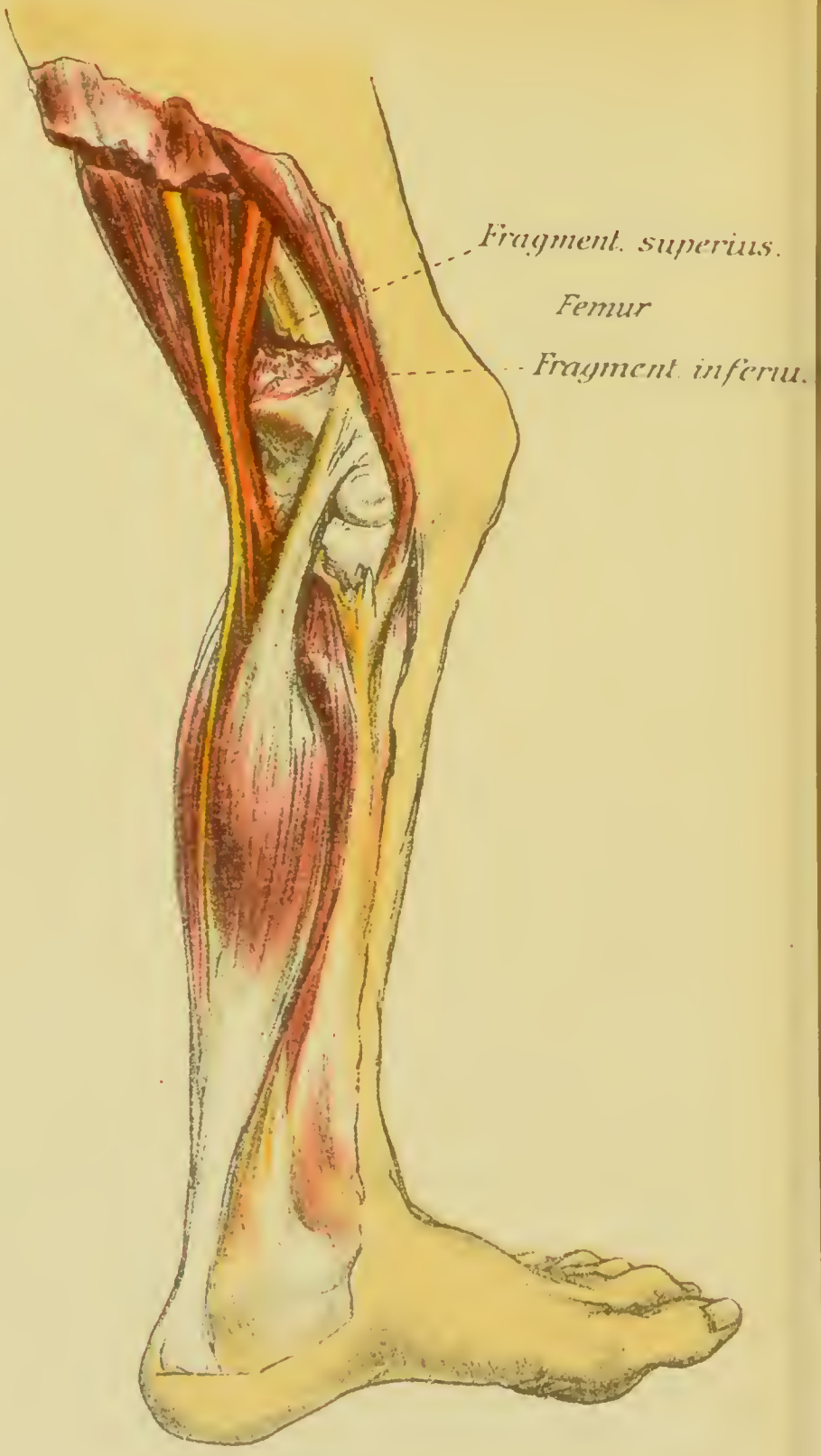

Lith. Anst. v. F. Reichhold, München

Erklärung zu Tafel 52.

Typische Dislocation der Bruchstücke bei supracondylärer Fractura femoris.

Die Abbildung ist nach einem künstlich hergestellten Präparat angefertigt, bei welchem die Verschiebung der Bruchstücke analog der typischen Dislocation am Lebenden zu Stande gebracht wurde. Man sieht sofort in der Abbildung die Bruchfläche des unteren Fragmentes, welches durch den Zug der Wadenmuskulatur in Flexion gestellt ist, also nach hinten vorspringt. Darüber ist der Schaft des Oberschenkels, das obere Bruchstück zu sehen. Sehr interessant ist das Verhalten der Gefässe (hier ist nur die Arterie abgebildet), welche auf der vorspringenden Kante des unteren Bruchstückes förmlich reiten, ein Verhalten, welches öfters in der Literatur verzeichnet ist und wiederholt zur Gangrän der Extremität geführt hat.

Die gleiche Verschiebung ist auch beobachtet bei der traumatischen Epiphysentrennung an dieser Stelle bei jugendlichen Individuen.

Um eine Verschiebung der Fragmente in diesem Sinne zu vermeiden, bedarf es nach der sorgfältigen Reposition eines Zugverbandes mit stärkerer Belastung und eines directen Druckes gegen das untere Fragment dicht oberhalb der Kniekehle durch Lagerung auf Kissen oder walzenförmige Rollen. Unter Umständen kann aber der Verband bei rechtwinkelig gestelltem Kniegelenk und dazu aufwärts wirkender Zug nöthig werden, ähnlich wie die Femurfracturen früher mit der sogenannten Aequilibrirmethode oder dem Planum bis inclinatum etc. behandelt wurden.

Erklärung zu Tafel 53.

Verschiedene Fracturen des Oberschenkels.

Fig. 1. Sehr steil verlaufender Schrägbruch in der oberen Femurhälfte. Die Bruchlinie reichte oben noch in den Trochanter major hinein. Die Fractur ist ohne Verschiebung fixirt, und ein reichlicher äusserer Callus umgibt die Bruchflächen beider Fragmente. (Path.-anat. Institut München.)

Fig. 2. Schrägbruch unterhalb der Mitte des Oberschenkels (rechter Oberschenkel von vorn). Die Fragmente sind mit geringer Verschiebung geheilt. Man sieht den äusseren Callus, in breiten Lagen die Fragmente verbindend, und erkennt an der Oberfläche des oberen Bruchstückes rareficirende Vorgänge, welche im Laufe der Jahre die definitive Form des Knochens, seiner mechanischen Arbeitsleistung entsprechend, herbeizuführen im Stande sind. (Eigene Sammlung.)

Fig. 3. Alte geheilte Fractur des Oberschenkels mit starker Verschiebung. (Path.-anat. Institut München.)

Fig. 4. Schrägbruch durch das untere Gelenkende des Oberschenkels mit Absprengung des ganzen Condylus internus femoris. Diese Verletzung (Absprengung des *einen* Condylus femoris) kann zu schweren Verletzungen im Kniegelenke führen, zur Bildung eines Genu varum oder valgum, auch zu Arthritis deformans. In manchen Fällen kommt es wie am unteren Humerusende gleichzeitig zu einem Querbruch mit einem ins Gelenk reichenden Längsbruch, d. i. der sog. T-Bruch.

Fig 1

Fig 2

Fig 3

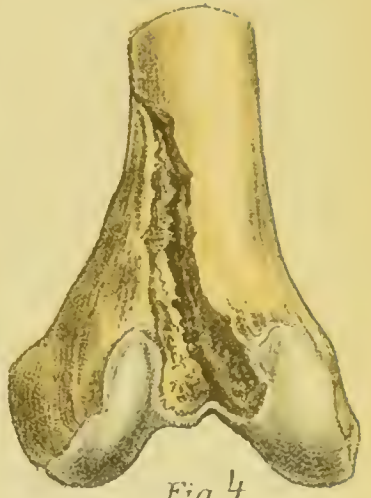

Fig 4

Lith. Anst v. F. Reichhold, München

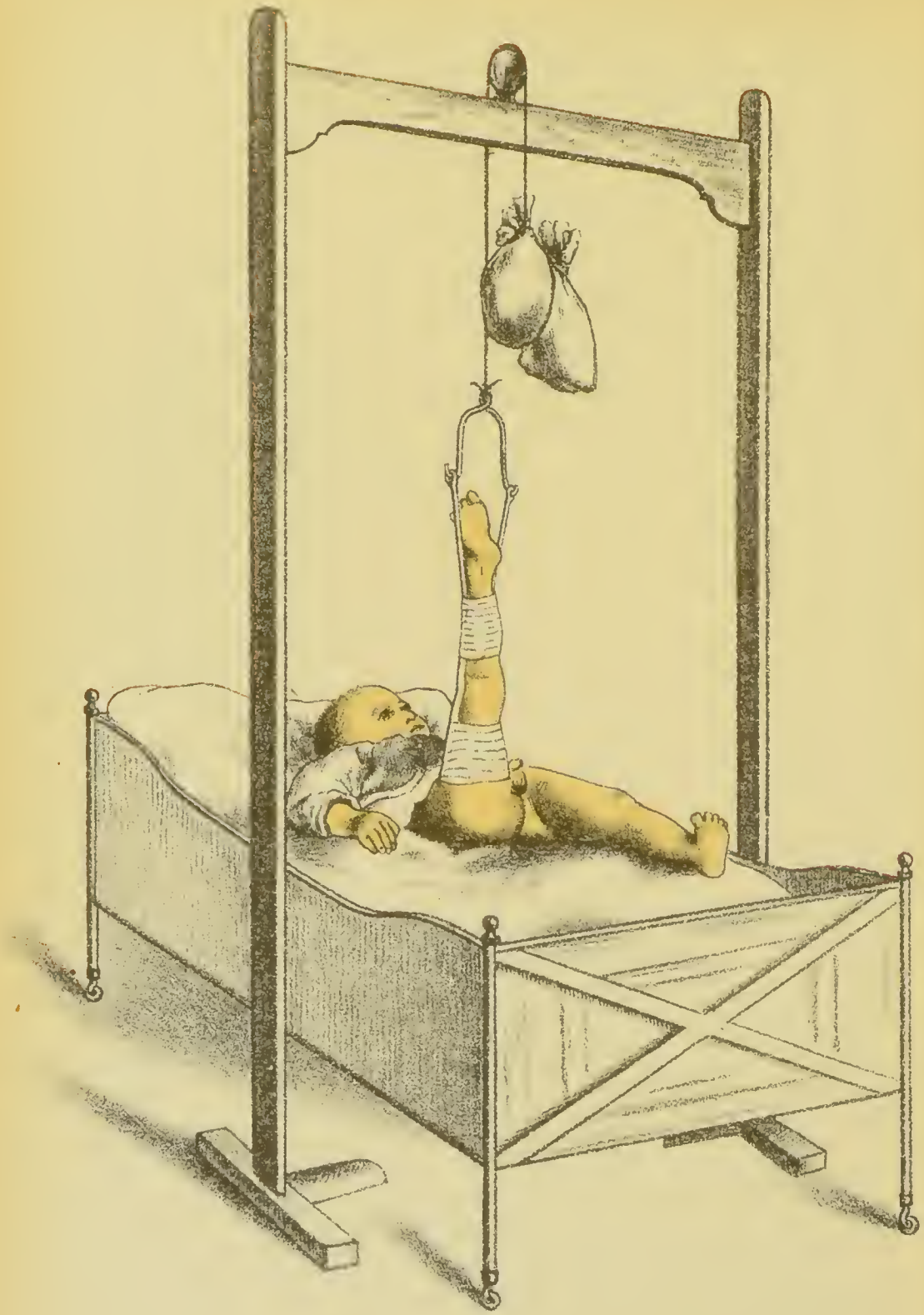

Lith Anst v F Reichhold, München

Erklärung zu Tafel 54.

Verticale Extension bei den Oberschenkelbrüchen von Kindern.

Während der *Heftpflasterzugverband zur Behandlung der Oberschenkelfracturen* im Allgemeinen gut eingebürgert ist, kann das von den feineren Modificationen desselben nicht gesagt werden. Und doch ist es unmöglich, jede Femurfractur durch den einfachen Heftpflasterzugverband selbst bei Anwendung sehr bedeutender Gewichtsbelastung in erwünschter Weise zur Heilung zu bringen. In manchen Fällen genügt es zur Vermeidung von fataler Dislocation, das ganze Bein in mässige Flexion und Abduction zu stellen, um das untere Bruchstück dem durch Muskelzug beeinflussten oberen gleichzustellen. In anderen Fällen ist es nöthig, einen seitlichen Zug zu Hülfe zu nehmen, in der Regel einen Zug nach innen und hinten zur Vermeidung eines Winkels, der nach vorn und aussen vorspringt; dazu dient am besten eine Heftpflasterschlinge (zuweilen sind aber auch deren zwei nöthig, in verschiedenen Richtungen wirkend), welche, an der vorspringenden Stelle befestigt, mittelst einer daran befestigten Schnur und eines Gewichtes die gewünschte Wirkung herbeiführt.

Bei *Kindern* unter 5 Jahren, manchmal noch bei etwas älteren Kindern, ist das auf Tafel 54 dargestellte Verfahren das beste, die *verticale Extension*. Man denke nicht, dass dies nur mit den Hilfsmitteln einer Klinik durchführbar sei. Ich habe diese Art der Extension in der Districtspraxis meiner Münchener chirurg. Poliklinik in sehr vielen Fällen durchgeführt. Drei Bretterstücke, eventuell an die Bettlade angenagelt, genügen, um den Galgen zu bilden; das übrige ergibt sich von selbst. Die Besorgniss, dass die Fragmente bei dieser Lagerung der Kinder durch grosse Unruhe derselben in deformer Stellung heilen möchten, ist unbegründet. Wenn das Gewicht dem Gewicht des Beines die Wage hält und noch dazu einen mässigen Zug ausübt, ist gute Heilung zu erwarten.

Erklärung zu Tafel 55.

Fractur der Kniescheibe.

Die Ursachen der ungünstigen Heilung der *Fracturen der Patella* sind vielfache. Eine grosse Rolle spielt dabei ohne Zweifel der Zug des Quadriceps, indem derselbe das obere Bruchstück in die Höhe zu ziehen vermag, während das untere mittelst des Ligamentum patellae an der Tuberositas tibiae fixirt ist. Allein diese richtige Thatsache darf weder zur Erklärung der Dislocation der Bruchstücke noch zur Bestimmung der Methode zur Behandlung dieser Brüche kritiklos herangezogen werden. Denn der Zug des Quadriceps ist nur dann von Bedeutung, wenn die *beiderseits neben der Patella verlaufenden starken aponeurotischen Lagen* ebenfalls durchtrennt sind, er ist *wirkungslos, wenn die Patella für sich allein durchtrennt ist.*

Auf diese Verhältnisse hat der Anatom W. Braune in seinem schönen Atlas aufmerksam gemacht, und die geringe Verschiebung der direct entstandenen (Sternbrüche) gegenüber der grossen Dislocation der durch Muskelzug zu Stande gekommenen Querbrüche der Patella hervorgehoben.

Fig. 1 u. 2 zeigen dasselbe Präparat in gleicher Stellung. In Fig. 1 ist die Patella allein durchgemeisselt; in Fig. 2 ist auch das bandartige, straffe Gewebe beiderseits neben der Patella durchtrennt. Im letzteren Falle resultirt durch die Stellung und einen gewissen Zug des Quadriceps eine starke Verschiebung der Fragmente (Dislocatio ad longitudinem cum distractione); im ersteren Fall ist kaum ein geringes Klaffen der Bruchstücke zu bemerken.

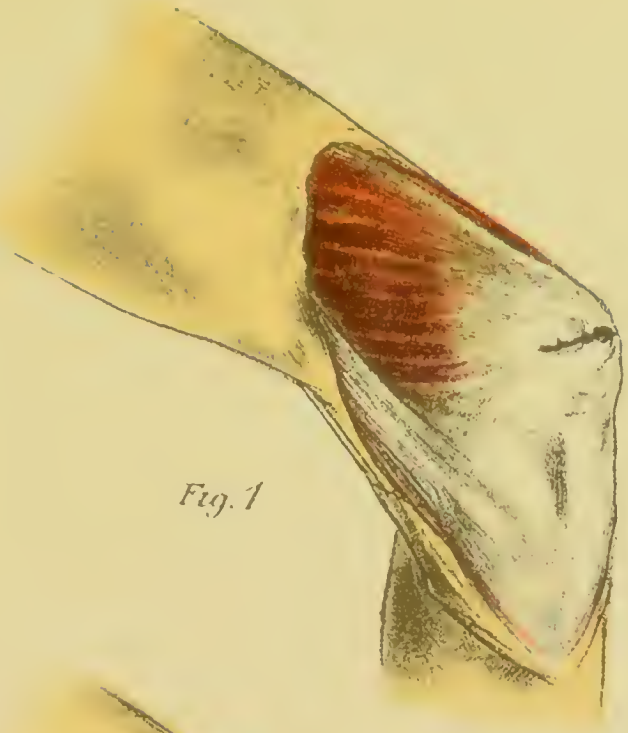

Fig. 1

Fig 2

Lith Anst v F Reichhold, München

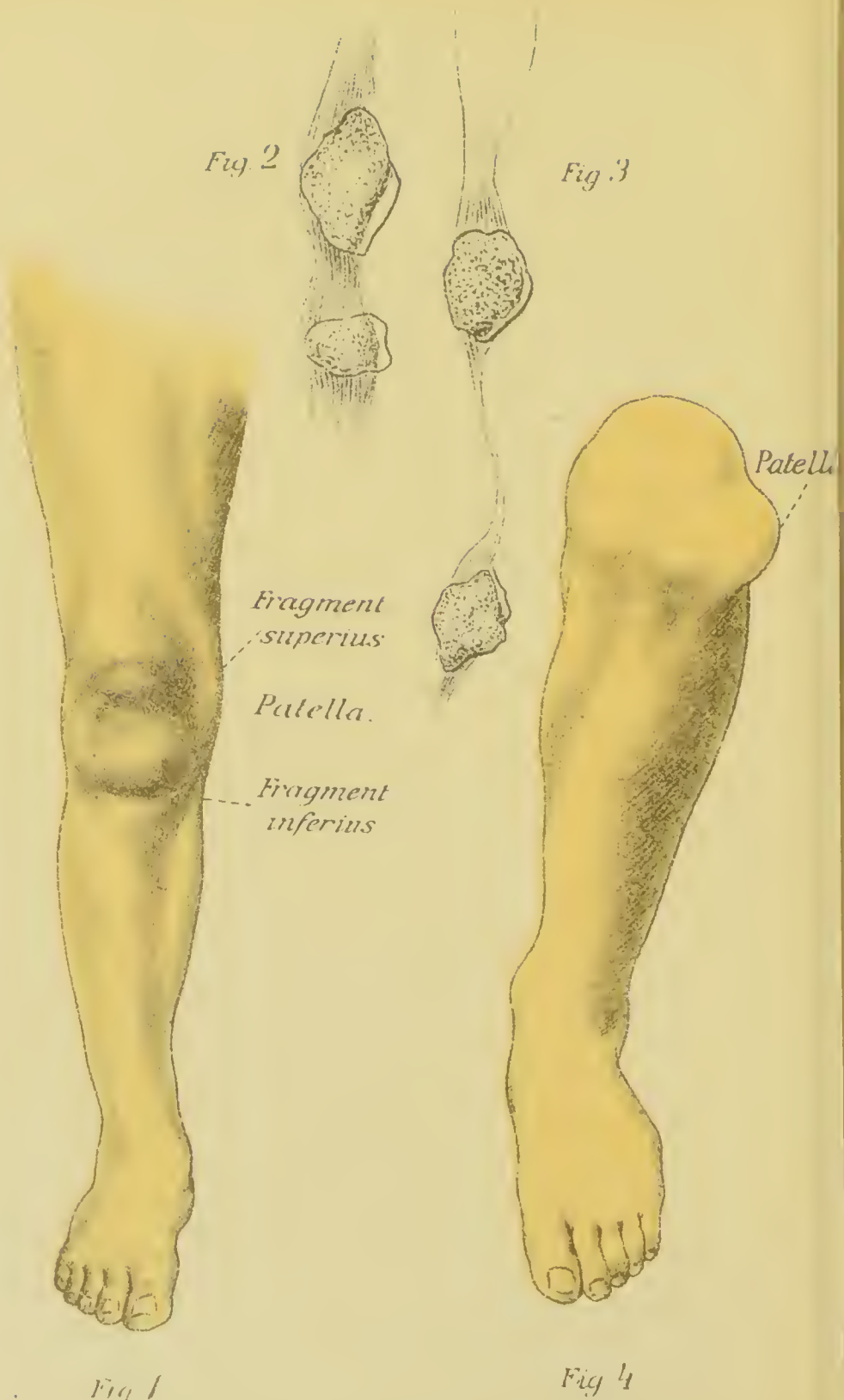

Fig 1

Fig 4

Lith Anst v. F Reichhold, Munche

Erklärung zu Tafel 56.

Fractur und Luxation der Kniescheibe.

Fig. 1. Alte, durch breite Bandmasse verheilte Patellarfractur (eigene Beobachtung). Man erkennt die beiden Bruchstücke der Kniescheibe und die zwischen beiden vorhandene quere Vertiefung, in welche man bequem 2 bis 3 Finger einlegen konnte.

Fig. 2 und 3. Abbildungen nach Skizzen, welche ich mir im Museum des College of surgeons in London gemacht hatte. Die Präparate sind dort unter 536 B und 536 F verzeichnet gewesen. Man erkennt an diesen Durchschnitten die Bruchstücke, bei Fig. 2 durch eine kurze breite, in Fig. 3 durch eine sehr lange, dünne Bandmasse verbunden. Man sieht ferner den Knorpelüberzug der Fragmente. — Ich habe manchmal in der Klinik Unsicherheit darüber gefunden, wie sich das Kniegelenk bei den Brüchen der Kniescheibe verhält; ich meine, aus diesen Abbildungen und aus denjenigen auf Tafel 55 sollte Jedem klar sein, dass bei einem Bruch der Kniescheibe das Kniegelenk immer in Mitleidenschaft gezogen ist, dass der Bluterguss gerade *in* dem Gelenk sich befindet und dass derselbe häufig genug durch Punction mittelst dicken Troicarts entfernt werden muss, um die Annäherung der Fragmente besser zu ermöglichen. Aus der Abbildung auf Tafel 55 geht auch hervor, dass das Bein bei Fractur der Kniescheibe immer mit gerade gestrecktem Kniegelenk, d. h. mit möglichst entspanntem Quadriceps gelagert werden muss.

Fig. 4. Luxation der linken Patella nach aussen bei einem 29jährigen Mann (eigene Beobachtung, 1880). Diese Luxation der Patella ist die häufigste; andeutungsweise ist sie natürlich bei Genu valgum oft zu beobachten.

Erklärung zu Tafel 57.

Fracturen im und am Kniegelenk.

Fig. 1. Normaler Verlauf der Epiphysenlinien am unteren Ende des Femur und am oberen Ende von Tibia und Fibula. Sowohl am Femur wie an der Tibia kommt es nicht allzuselten zu diesen Epiphysentrennungen. Noch häufiger aber als diejenigen traumatischen Ursprungs, beobachtet man hier die sog. entzündlichen Epiphysenlösungen im Gefolge der acuten eiterigen Osteomyelitis. (Eigene Sammlung.)

Fig 2. Geheilter Sternbruch der Kniescheibe; derselbe ist jedenfalls durch directe Verletzung entstanden und hat nicht zu einer grösseren Dislocation der Fragmente geführt. Vergleiche die Erklärung zu Tafel 55.

Fig. 3 a u. b. Compressionsbruch der Tibia an ihrem oberen Ende. Man erkennt den Verlauf der Bruchlinien an der oberen Gelenkfläche und dem Niveauunterschied der beiden Hälften. Wäre die junge Frau am Leben geblieben, so wäre wahrscheinlich ein leichtes Genu valgum die Folge dieser Verletzung geblieben. Die Verletzung war entstanden durch Sturz von einem beladenen Heuwagen, wobei die Frau jedenfalls so auf die Füsse zu fallen kam, dass eine Druckwirkung der Femurcondylen gegen die obere Gelenkfläche der Tibia zu Stande kam. Die Frau starb an acuter Sepsis ausgehend von einem Torsionsbruch derselben Tibia in ihrer untern Hälfte und war selbst durch die Exarticulation des Unterschenkels nicht zu retten. (Vergl. die genauere Beschreibung dieses interessanten Falles in Langenbeck's Archiv, Bd. 41. S. 357). Diese Art des Compressionsbruches ist eine ganz typische; sie führt zur Lockerung (Möglichkeit seitlicher Wackelbewegung) im Kniegelenk und ist am besten mit Gewichtsextension zu behandeln.

Fig 1a



Fig 2

Fig 3a

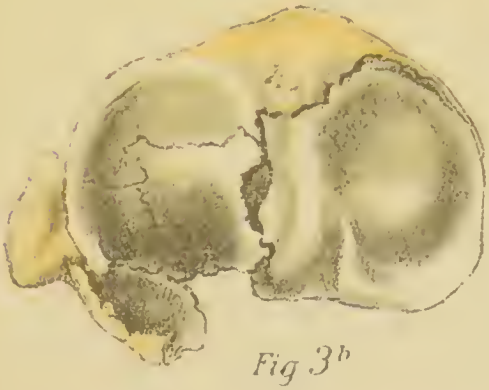

Fig 3b

Fig. 1

Fig 2

Lith Anst v F Reichhold, München

Erklärung zu Tafel 58.

Deform geheilte Unterschenkelbrüche.

Der Behandlung der Knochenbrüche wird heutzutage mehr Aufmerksamkeit gewidmet, als früher. Das hat seinen Grund darin, dass die Aerzte häufiger als früher die Endresultate der Fracturen und anderer Verletzungen zu sehen bekommen und den Grad der Arbeitsfähigkeit des früher Verletzten beurtheilen müssen. Man kann erstaunt sein, wie vielfach langdauernde Störungen nach Fracturen, ja sogar lebenslängliche Beschränkung der Arbeitsfähigkeit beobachtet werden. Die ärztliche Thätigkeit bei Patienten mit Knochenbrüchen hat eben nicht allein für eine correcte Heilung der Patienten zu sorgen, sondern auch durch geeignete Mittel (Massage, passive Bewegungen, Benutzung medicomechanischer Apparate etc.) die Wiederherstellung der Funktion der betroffenen Muskeln und Gelenke zu erzielen.

Fig. 1 und 2 stellen deforme Unterschenkel dar, welche wir kürzlich als geheilte *Fracturen des Unterschenkels* zur Untersuchung und zur Begutachtung gesehen haben. Es sind das, ich möchte sagen, *typische Deformitäten nach Fracturen, welche unbedingt vermieden werden müssen.* Die Deformität mit der Ausbiegung nach hinten (Fig. 1), entsteht leicht während des Anlegens eines Gypsverbandes, wenn der Zug in der Längsrichtung des Beines nicht sehr stark ist und diese Ausbiegung nicht durch ein besonderes Emporheben mittelst einer Schlinge oder mit der Hand, während der Gipsverband fest wird, verhindert wird.

Erklärung zu Tafel 59.

Fractur der Tibia mit Luxation des Capitulum fibulae.

Fig. 1 ist genau nach der Natur gezeichnet. Es handelte sich um einen 59jährigen Mann (Pommering), welcher im Januar 1894 eine Fractur der Tibia durch Ueberfahren erlitt und am 29. Mai mit nicht consolidirter Fracturstelle (Pseudarthrose) in die Klinik aufgenommen wurde. Die verletzte *Tibia war gut 2 cm kürzer* als die gesunde und zwar bei wiederholter und sehr sorgfältiger Messung. Hiernach konnte darauf hingewiesen werden, dass die Fibula der verletzten Seite entweder auch fracturirt und mit verkürzt oder luxirt sein müsse: Es fand sich das letztere: die Fibula war beiderseits von gleicher Länge, aber ihr Capitulum war messbar und sichtbar nach oben verschoben, luxirt. Das hat sich auch in Narcose und nach ausgiebiger Lockerung der Tibiafractur nicht ganz wegbringen lassen; die Tibia wurde an der Bruchstelle genagelt und ist jetzt in gebesserter Stellung fest.

Fig. 2 ist also genau dasselbe Präparat, welches in Fig. 1 klinisch am Lebenden beobachtet ist: Es handelt sich um eine *Fractur der Tibia in ihrer oberen Hälfte mit erheblicher Verschiebung der Fragmente im Sinne einer Verkürzung und mit Luxation des Capitulum fibulae nach oben.*

Gleichzeitig ist in dem Präparat die Form des oberen Tibiabruchstückes characteristisch; man vergleicht sie mit einem Flötenmundstück oder einem Entenschnabel. Dieses Bruchstück kann durch seine Prominenz und sein Andrängen gegen die dünne Hautbedeckung (Gangrän!) sehr unangenehm werden. Mancherlei complicirte Verfahren (z. B. der Malgaigne'sche Stachel) sind dafür empfohlen; das beste ist eine sehr sorgfältige Reposition (eventuell in Narcose) und guter Verband in extendirter Stellung. (Eigene Beobachtung.)

Fig 2

Fig. 1

Lith. Anst. v. F. Reichhold München

Fig. 1

Fig 2

Fig 3

Fig. 4

Lith Anst v.F Reichhold, München

Erklärung zu Tafel 60.

Fracturen des Unterschenkels.

Fig. 1. Geheilte Fractur der Unterschenkelknochen mit starker Verschiebung der Fragmente. Tibia und Fibula sind ungefähr an der gleichen Stelle gebrochen, haben eine Verschiebung in gleichem Sinne erlitten und sind durch starken Callus, welcher übrigens auch Tibia und Fibula mit einander verbindet, geheilt. (Pathol. Institut Berlin nach Wolff, Transformation der Knochen, Tafel VII, Fig. 48.)

Fig. 2. Geheilte Fractur der Unterschenkelknochen mit geringer Verschiebung der Fragmente. Die Tibia ist in ihrer unteren, die Fibula in ihrer oberen Hälfte gebrochen.

Es ist ganz richtig, dass der eine Knochen, wenn er unverletzt bleibt, eine Art Schiene für den anderen, der gebrochen ist, abgibt. Es scheint, dass auch der ungleich hohe Sitz der Fractur an den beiden Unterschenkelknochen günstig wirkt zur Vermeidung stärkerer Verschiebung. Der Unterschied der Dislocation in Fig. 1 und Fig. 2 kann z. Th. hierdurch, d. h. durch eine gewisse mittelst der Membrana interossea bewirkte Fixation, bedingt sein. (Eigene Sammlung.)

Fig. 3. Supramalleolarer Bruch beider Unterschenkelknochen mit starker Verschiebung geheilt. Die Verschiebung ist im Sinne eines schweren Pes valgus. (Eigene Sammlung.)

Fig. 4. Frischer Torsionsbruch am unteren Ende der Tibia. (Eigene Sammlung.)

Erklärung zu Tafel 61.

Typischer Malleolenbruch.

Das vorliegende Präparat ist ein künstlich hergestellter Malleolenbruch; der Unterschenkel wurde dann in der abgebildeten Weise frontal durchgesägt; das so gewonnene Präparat wurde nun von der Rückseite her abgebildet. Man sieht sofort am Fusse die grosse Zehe und ist dadurch noch besser im Stande, sich zu orientiren. Die künstliche Herstellung dieser Fractur an der Leiche ist nicht schwierig; es gelingt fast immer, wenn das Bein auf seiner Aussenseite so aufliegt, dass die Gegend dicht über dem Malleolus externus der Tischkante entspricht; nun genügt ein plötzlicher starker Druck auf den Fuss, um den *Abriss des Malleolus internus* und die *Fractur der Fibula oberhalb des Malleolus externus* in der abgebildeten typischen Weise zu Stande zu bringen. Jeder Arzt sollte auf diese Weise eine Vorstellung von dieser wichtigen Verletzung bekommen, die für ihn werthvoller ist als alle Beschreibungen.

Man sieht an der Abbildung die Tibia im frontalen Längsschnitt; die Fibula ist von der Säge nicht mehr getroffen worden, wohl aber der hintere Theil des Talus und der Calcaneus. Der innere Knöchel ist abgetrennt und abwärts und nach aussen dislocirt. Die wichtigste Veränderung zeigt die Fibula an ihrer Fracturstelle, einen nach aussen offenen Winkel. Das ist der eigentliche Grund für die Entstehung des Pes valgus traumaticus nach diesen Knöchelbrüchen. Diese Abknickung der Fibula, die Verschiebung des Talus und des ganzen Fusses nach aussen, die Senkung des inneren Fussrandes — alles ist gut zu sehen.

Lith Anst v F Reichhold, Munchen

Lith Anst v F Reichhold München

Erklärung zu Tafel 62.

Typischer Malleolenbruch.

Es gibt keine Verletzung, bei welcher der Charakter des „Rissbruches“ deutlicher hervortritt, als an dieser. Die Thatsache steht ja fest, dass die Ligamente häufig fester sind, einem plötzlichen Zug besser widerstehen, als der Knochen selbst. Bei solchen Gelegenheiten kommt es dann zu Abrissen von Knochenparthien durch die betr. Ligamente. Die vorliegende Tafel zeigt den Malleolus internus, welcher bei der heftigen Abduction des Fusses durch das starke Ligamentum deltoides abgerissen wurde. Ferner sieht man an der Verbindung von Tibia und Fibula, dass an der Tibia vorn und hinten kleine Knochenstücke abgerissen sind; das vordere durch das Lig. tibio-fibulare anterius, das hintere durch das Lig. tib.-fib. posterius. Der Zug der letzteren Bänder wurde aber erst ermöglicht nach eingetretener Fractur des Malleolus durch die starke Abknickung des äusseren Knöchels; und dieser Knochenbruch der Fibula kam wiederum erst zu Stande durch den Druck des Fusses, speciell des Talus gegen den äusseren Knöchel. Der Abriss des inneren Knöchels ist demnach das primäre.

In manchen Fällen bleibt es bei dem Abriss des Malleolus int., in anderen kommt es zum Malleolenbruch schwersten Grades, wie er hier abgebildet ist. Der Abriss der Knochenstückchen an der Fibularseite der Tibia ist nicht immer vorhanden, auch wenn die Fibula stark abgeknickt und dislocirt ist.

Auch dieses Präparat ist künstlich dargestellt. Der in der Zeichnung gegebene Einblick in das durch Malleolenbruch verletzte Fussgelenk erscheint besonders lehrreich.

Erklärung zu Tafel 63.

Knöchelbrüche mit Verschiebung der Bruchstücke.

Fig. 1. Traumatischer Pes valgus durch typischen Knöchelbruch. Man sieht die Abknickung der Fibula oberhalb des äusseren Knöchels, die Verbreiterung der Knöchelgegend, die Senkung des inneren Fussrandes (Plattfussstellung). Das Bild gibt den Zustand eines Mannes, der mit dieser Deformität nach Knöchelfractur zuging, und der nach Osteotomie an der Fracturstelle der Fibula uud gewaltsames Redressement geheilt wurde; auch die Function des Fussgelenkes war unter Anwendung von Massage und allen möglichen mechanischen Hilfsmitteln eine gute geworden.

Fig. 2. Doppelseitiger, typischer Knöchelbruch mit Subluxation des Fusses nach hinten. Das Bild ist nach der Photographie eines 52 jährigen Mannes angefertigt, welcher 2 Meter hoch herabfiel und sich diese Verletzung zuzog. Die Reposition gelang ohne Schwierigkeit, völlige Heilung.

Fig. 3. Epiphysenlinien von Tibia und Fibula an deren unterem Ende. Auch an dieser Stelle kann es zur traumatischen Epiphysentrennung kommen, doch gehört diese Verletzung zu den seltneren dieser Art. Die Behandlung und besonders die Reposition würde nach den allgemeinen für die Knöchelbrüche geltenden Regeln zu geschehen haben.

Fig. 1

Fig 2

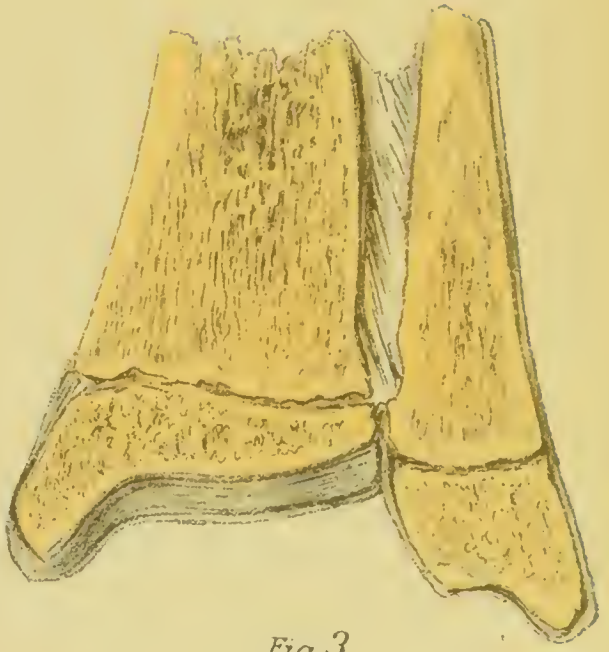

Fig 3

Lith. Anst v F Reichhold, München

Fig. 1

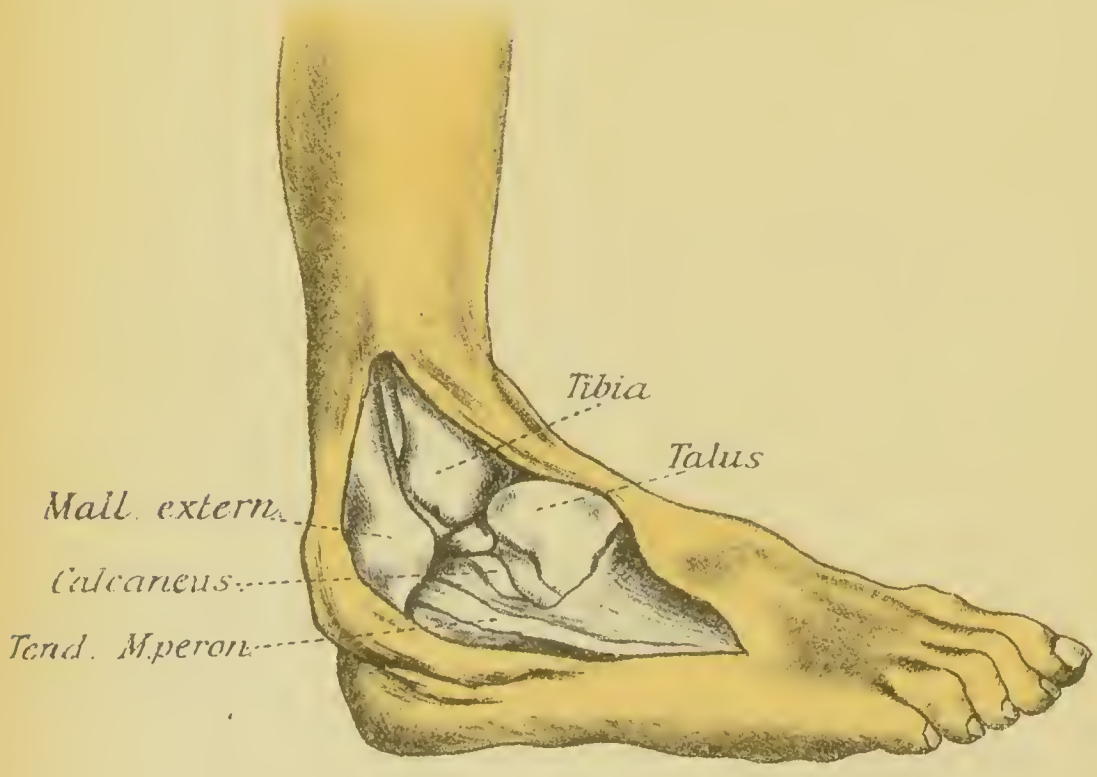

Fig 2

Lith. Anst v F Reichhold, München.

Erklärung zu Tafel 64.

Luxation des Fusses nach hinten und nach vorn.

Die beiden hier abgebildeten Präparate sind künstlich dargestellt. Die reinen Luxationen im Fussgelenk (*Talocruralgelenk*) sind seltene Verletzungen; dasselbe gilt von der *Luxation im Talotarsalgelenk* (Luxatio sub talo) und von der *isolirten Luxatio tali*. Combinationen von Fractur und Luxation sind hier relativ häufiger.

Fig. 1 ist eine *Luxation des Fusses nach hinten.* Man sieht den Talus hinter dem Malleolus externur und die zwischengelagerten Peronealsehnen. Der Fuss ist in characteristischer Weise verkürzt; eine tiefe Querfurche zieht von einem Knöchel zum andern, des Fersentheil des Fusses erscheint sehr verlängert.

Fig. 2 ist eine *Luxation des Fusses nach vorne.* Der Talus liegt vor den Unterschenkelknochen, welche hier beide in der Abbildung zu sehen sind. Die Ferse ist auffallend verkürzt, der ganze Fuss enorm verlängert, die Haut am Fussrücken gedehnt.

Die Reposition dieser Verletzungen ist in Narcose meistens nicht schwer. Sollten sich Hindernisse finden, so wäre die blutige Reposition auszuführen, wie es neuerdings in einem Falle isolirter Talus luxation von v. Bergmann mit gutem Erfolg geschah.

V. Fracturen und Luxationen der unteren Extremität.

1. Becken. Tafel 45.

Am Becken kommt es nur in Folge sehr bedeutender Gewalteinwirkungen zur Continuitätstrennung; Sturz aus grosser Höhe, Auffallen grosser und schwerer Gegenstände, Verschüttung etc. sind die Ursache. Es können dadurch Fracturen und Diastase der Symphysen zwischen den Beckenknochen entstehen. Die letzteren sind noch seltener als die Fracturen. Zu ihrem Zustandekommen gehört an der Symphysis pubis und der Symph. sacroiliaca die Zerreissung der enorm festen Bandverbindungen; die Diastase des Y-förmigen Knorpels im Acetabulum (vergl. Tafel 45, Fig. 2) ist nur als Nebenverletzung bei noch anderweitiger Knochentrennung des Beckenringes möglich. Nur wenn eine solche Diastase mit grober Verschiebung der Theile zu einander complicirt ist, kann die Diagnose sicher gestellt werden; in anderen Fällen, besonders wenn es die Symph. sacroiliaca betrifft, sind nur die Zeichen einer schweren Distorsion vorhanden, welche aber bei der Kenntnis der Ursache der Verletzung doch ausreichen, um die Bedeutung der Läsion zu erkennen. Therapie nach allgemeinen Principien.

Die Knochenbrüche am Becken sind klinisch zu unterscheiden, je nachdem einzelne Theile des Beckens fracturirt sind, oder die Continuität des Beckenringes wirklich unterbrochen ist. Im ersten Fall kann es sich um die Fractur eines Theiles der Darmbeinschaufel, einen Bruch am Kreuz- oder Steissbein, die Fractur des Sitzbeinhöckers handeln. Die abgebrochenen Theile ergeben sich bei directer Untersuchung zuweilen als abnorm beweglich, dazu kommt Crepitation und Dislocation. Nebenverletzungen sind bei diesen Absprengungen selten vorhanden. Die Therapie er-

strebt Heilung in möglichst correcter Stellung, doch sind mässige Formstörungen ohne übeln Einfluss.

Die Fracturen des Beckenringes sind viel wichtiger. Einmal gehören schwerere Traumen dazu, die Continuität des Beckenringes zu brechen, dann und zum Theil eben desshalb sind Nebenverletzungen nicht selten. Zu den letzteren gehören Läsionen des N. ischiadicus und anderer Nerven, der Femoralgefässe, der Blase, des Rectum als Seltenheiten; relativ häufig bei Beckenfracturen aber und von der grössten practischen Bedeutung sind die Verletzungen der Harnröhre bei Männern: Dieselben werden kund durch den Ausfluss von Blut aus der Harnröhre und durch die Beimischung von Blut zum Urin. Die Einführung eines Catheters ist nun nicht allein diagnostisch, sondern auch therapeutisch wichtig (Verweil-Catheter.) Gelingt der Catheterismus nicht, so besteht die dringende Gefahr einer Harninfiltration in dem umgebenden Zellgewebe mit allen schlimmen Folgen für das Leben des Patienten durch Gangrän und Sepsis. Desshalb ist hier eine ausgedehnte Incision von aussen im Sinne einer Urethrotomia externa ohne Verzug auszuführen bis in das meist stark blutig infiltrirte Zellgewebe in der Umgebung der Urethra im Bereiche des Bulbus und namentlich der Pars membranacea. Die Ausführung der eigentlichen Urethrotomie ist oft sehr schwierig, manchmal unmöglich, so dass dann die Sectio alta und von hier aus der sog. retrograde Catheterismus vorzunehmen ist. Ohne die Hilfsmittel eines Krankenhauses ist dieser Eingriff kaum zu vollenden; vom Arzte kann aber die Ausführung eines Einschnittes bis in das Zellgewebe um die Harnröhre und mindestens die Diagnose der schweren Verletzung zur Herbeiführung geeigneter Behandlung erwartet werden.

Die Formen der Beckenringbrüche sind sehr mannigfaltig. Abgesehen von der Einwirkung der Wirbelsäule und der Oberschenkel auf das Becken sind es namentlich Zusammenpressungen des Beckens

von vorn nach hinten (z. B. Wagenrad über einen am Rücken Liegenden oder Auffallen eines Pferdes etc.) oder in seitlicher Richtung. Diese Verhältnisse sind auch experimentell untersucht. Bei dem Druck von vorn nach hinten bricht zunächst die vordere Beckenwand ein (Bruchlinien durch die obere und untere Umgrenzung des For. obturatum beiderseits) und dann kommt es zu einer Zerreissung der Symph. sacro-iliaca oder zu einer Fractur neben derselben im Kreuzbein. Bei seitlicher Pressung entsteht ein Bruch zuerst ebenfalls in dem am wenigsten widerstandsfähigen vorderen Theil (Schossfugengebiet) durch die For. obturata, dann auch eine Fractur durch das Darmbein neben der Symph. sacroiliaca, wenn der Bandapparat der letzteren nicht nachgiebt. So kann eine Beckenhälfte vorn und hinten gleichzeitig fracturirt sein, d. i. der sog. doppelte Verticalbruch von Malgaigne. Andere zahlreiche Bruchlinien können entstehen, wenn in der Diagonale das Becken comprimirt wird. Im Leben sind die Ursachen der Beckenbrüche in der Regel so gewaltige und vielfache, dass das Becken nicht in solch typischer Weise bricht, sondern an vielen Stellen: so findet man dann Präparate mit 15 oder 20 oder gar noch mehr einzelnen Bruchlinien und Sprüngen.

Bei der Untersuchung ist ein Versuch, das Becken zusammenzudrücken mittelst der auf die Cristae ilei aufgelegten Hände nützlich. Man erzeugt dabei, wenn eine Fractur vorliegt, einen heftigen Schmerz an der Bruchstelle, zuweilen sogar abnorme Beweglichkeit und Crepitation.

Prognose von den Nebenverletzungen abhängig. Wo solche fehlen, ist Heilung zu erwarten.

Therapie. Zweckmässige Lagerung (Wasserbett, Hirsespreukissen), zuweilen auf einer Art Heberahmen wie bei Wirbelbruch, um Bewegungen des Kranken zum Zweck der Defaecation zu vermeiden. Ein gürtelförmiger Verband um's Becken ist häufig nützlich, namentlich subjectiv angenehm. Bei Fractur

durch die Pfanne vorsichtige Mobilisation des Hüftgelenkes.

2. Hüftgelenk.

Luxationen im Hüftgelenk sind seltenere Verletzungen; es gehört eine grosse Gewalt dazu, sie hervorzubringen. Die wichtigsten Formen der Luxatio coxae sind diejenige nach hinten, und die nach vorn, andere sind viel seltener. Als massgebend für den Mechanismus und die Fixation des luxirten Knochens gilt seit den Untersuchungen von Bigelow in Boston das Ligamentum ileo-femorale s. Bertini, welches bei allen regelmässigen Luxationen erhalten ist; nur wenn dasselbe zerrissen ist, ist eine unregelmässige Verrenkung ohne charakteristische Symptome möglich.

A. Luxation nach hinten. L. postica s. retrocotyloidea. Tafel 46, 47.

Wird an der Leiche der Oberschenkel in flectirter und etwas adducirter Stellung einwärts rotirt, so wird die Gelenkkapsel an ihrer Hinterseite stark gespannt; bei Fortführung der Bewegung stemmt sich das Collum femoris am Pfannenrand vorn an, es bildet sich hier ein Hypomochlion, welches mittelst des langen Hebelarms (Femurschaft) eine enorme Kraftanwendung auf den kurzen Hebelarm (Oberschenkelkopf) gestattet: Der Kopf drängt gegen die Kapsel, die Kapsel zerreisst an ihrer Hinterseite, der Kopf tritt aus seiner Gelenkverbindung heraus (Lig. teres zerrissen), und die Luxation nach hinten ist fertig.

Am Lebenden kommt die Verrenkung nach hinten in dieser Art zu Stande, ob nun eine Bewegung des Beines (seltener) oder eine solche des Rumpfes resp. Beckens bei fixirtem Bein (häufiger) dazu führt.

Man unterscheidet die Lux. iliaca und Lux. ischiadica. Bei der ersteren steht der Kopf auf dem Darmbein, bei der letzteren tiefer, auf dem oberen Abschnitt des Sitzbeins. Ein wichtiger anatomischer Unterschied besteht in der Lage der Sehne

des Musc. obturator internus zum Caput femoris: bei der L. iliaca steht der Femurkopf oberhalb, bei der L. ischiadica unterhalb dieser Sehne.

Symptome. Bei den Luxationen nach hinten steht das Bein einwärts rotirt und in mehr oder weniger starker Flexion und Adduction federnd fixirt. An dem in Rückenlage befindlichen Verletzten erkennt man diese Stellung und eine Verkürzung des Beines, welche bei der L. iliaca grösser, bei der L. ischiadica geringer ist. Die Verkürzung ist auch messbar, wenn von der Spina ant. sup. bis zu einem Punkte des Kniegelenkes (etwa Unterrand der Patella oder Knielinie) bei symmetrischer Stellung der Beine zum Becken gemessen wird. Sehr deutlich ergibt sich die Verkürzung im Groben, wenn die beiden Oberschenkel in rechtwinkeliger Flexion symmetrisch zum Becken gestellt und mit einander verglichen werden; das Becken muss dabei völlig horizontal, beide Spinae ant. sup. in gleicher Höhe stehen. Bei Luxation nach hinten stehen nun die Kniee nicht in gleicher Höhe, sondern das Knie der verletzten Seite steht beträchtlich tiefer, weil der betreffende Oberschenkelknochen am Becken nach hinten dislocirt ist. Dieses Verfahren ist besonders in Narcose ausführbar.

Auch die Verschiebung in der Hüftgegend selbst lässt eine genauere Messung zu. Unter normalen Verhältnissen schneidet nämlich eine Verbindungslinie, von der Spina ant. sup. zum Tuber ischii über die Glutaealgegend hinweg geführt (z. B. mit einem Band), bei flectirtem Oberschenkel gerade die Spitze des Trochanter major. Man nennt diese Linie die Roser-Nelaton'sche Linie. Bei der Luxation nach hinten ist das obere Femurende aufwärts dislocirt, und dadurch auch der Trochanter über diese Linie hinauf verschoben; man findet ihn bei Vornahme dieser Untersuchung, welche in Seitenlage des Patienten auf der gesunden Seite geschehen muss, mehr oder weniger höherstehend, und ist im Stande, dadurch auf die Lage des Caput femoris, so-

fern dasselbe unverletzt mit dem Hals und Schaft des Femur zusammenhängt, einen Rückschluss zu machen.

Die Einwärtsrotation kommt bei dieser Untersuchung insofern zum Ausdruck, als unter normalen Verhältnissen und bei einer Mittelstellung zwischen Aus- und Einwärtsrotation die Trochanterspitze ungefähr in der Mitte der Roser-Nelaton'schen Linie steht. Der Stand des Trochanter vorn von der Mitte der Linie weist auf die Einwärtsrotation des Beins, welche bei den regelmässigen Luxationen nach hinten niemals fehlt*), hin und dadurch auf die Lage des Schenkelkopfes hinter der Pfanne.

Auch diese Untersuchung wird ohne Narcose in der Regel nicht ausführbar sein. Eine Art Taxirung der betreffenden Verschiebung ist auch auf einfachere Weise möglich, wenn der Arzt bei Rückenlage des Verletzten und bei möglichst symmetrischer Stellung seine Daumen auf die Spinae a. s. legt und von da mit den Zeigefingern die Lage der Trochanterspitze jederseits bestimmt; er kann dabei manchmal die Entfernung beider Knochenpunkte durch die Anzahl der Finger, welche zwischen denselben Platz finden, annähernd messen und im Groben die Lage der Trochanterspitze am Becken bestimmen.

Der Nachweis des Femurkopfes an seiner abnormen Stelle unter der massigen Glutaealmuskulatur gelingt nicht immer deutlich, namentlich nicht bei starker Schwellung und ohne Narcose.

Active Bewegungen sind völlig aufgehoben. Passiv ist eine geringe Steigerung der perversen Stellung im Sinne von Adduction und Einwärtsrotation möglich, jedoch nur unter grossen Schmerzen; beim Versuch, das Bein zu abduciren und auswärts zu rotiren, findet sich der charakteristische federnde

---

*) Es gibt eine Luxation nach hinten mit Auswärtsrotation des Beins; dieselbe ist selten und nur dann möglich, wenn eine Zerreissung mindestens des äusseren Schenkels des Lig. Bertini und eine ausgedehnte Zerreissung der Gelenkkapsel vorhanden sind.

Widerstand, welcher hier besonders durch die Spannung des Lig. Bertini erzeugt wird.

Therapie. Es ist wiederholt schon bemerkt, dass zur Untersuchung die Narcose nicht wohl zu entbehren ist; natürlich schliesst sich nach Sicherung der Diagnose die Reposition gleich an. Hierzu ist es in allen Fällen erwünscht, dass der Verletzte in tiefer Narcose auf den Erdboden gelegt wird (auf eine Decke oder Matratze). Nun wird das kranke Bein gehoben, so dass der Oberschenkel senkrecht steht, und die Manipulationen bei rechtwinkelig stehendem Knie am Unterschenkel vorgenommen werden. Jetzt genügt zuweilen ein einfacher Zug nach oben zur Reposition, natürlich nur dann, wenn der Kopf nahe dem hinteren Pfannenrande steht. Ist der Schenkelkopf weiter dislocirt, so kann er sich beim einfachen Zug an dem Pfannenrande anstemmen und es ist leicht begreiflich, dass das durch dieses Anstemmen gegebene Hindernis bei gleichzeitiger Abductionsstellung des Schenkels, welche a priori zur Reposition sehr nützlich erscheint, noch wächst. So ist es zu verstehen, wenn gerathen wird, dass der Zug in Adductionsstellung des Beins erfolgen soll, weil der Kopf leichter über den Pfannenrand hinweg gleitet. Also: Zug in der Adductionsstellung mit etwas Rotation nach innen. Misslingt dies, so muss auch der Zug in Abductionsstellung mit Auswärtsrotation versucht werden; hierbei kann übrigens der Schenkelkopf auch so ausweichen, dass er um den Pfannenrand herum an die Vorderseite des Gelenkes gleitet (sog. Circumduction.) Da solche secundäre Bewegungen des Caput femoris also nicht ausgeschlossen sind, kann auf die Art des Kapselrisses aus der Stellung des Kopfes nicht immer geschlossen werden. Die Kapsel, welche durch einen Längsschlitz oder quer eingerissen sein kann, bildet manchmal ein wirkliches Repositionshindernis, welches nur durch Incision (blutige Reposition) gehoben werden kann. Ich habe bei einem Kinde eine mehrere Wochen

alte Luxation nach hinten so reponirt mit Erhaltung voller Beweglichkeit. In ganz veralteten Fällen kann eine Resectio coxae oder mit Verzicht auf eine Mobilisation des luxirten Kopfes eine Osteotomia subtrochanterica zur Verbesserung der perversen Stellung gemacht werden.

B. Luxation nach vorn. L. antica s. praecotyloidea. Tafel 46, 48.

Die Luxationen nach vorn sind seltener als die nach hinten; mit Hinweis auf die Darstellung der L. posticae kann ich mich hier kürzer fassen.

Die künstliche Herstellung einer L. antica gelingt durch Auswärtsrotation und Abduction. Die Kapsel reisst an ihrer Vorderseite, und zwar mehr oben und es entsteht eine L. suprapubica, wenn das Bein gleichzeitig gestreckt steht (Ueberstreckung); der Kapselriss erfolgt vorn unten und es entsteht eine L. infrapubica, wenn der Schenkel flectirt steht.

Am Lebenden entsteht die L. antica auf gleiche Weise oder durch eine entsprechende Verschiebung des Beckens bei fixirtem Bein.

Die untere Extremität steht bei allen Luxationen nach vorn in deutlicher Auswärtsrotation*) und Abduction. Der Grad der Flexion ist verschieden: bei der L. suprapubica ist sie gering, zuweilen sogar Streckung vorhanden, bei der L. infrapubica fehlt die Flexion nicht und ist um so hochgradiger, je weiter die Verschiebung des Schenkelkopfes nach einwärts erfolgt ist (eine Folge der Spannung des Lig. Bertini).

Bei der L. suprapubica ist der Kopf in der Inguinalgegend direct fühlbar; er steht noch dicht am Pfannenrand (L. ileo pectinea mit sehr geringer Abduction) oder auf dem Schambein (L. pubica). Die A. femoralis ist manchmal durch den Schenkelkopf abgehoben: Schmerzen im Gebiet des N. cruralis.

*) Nur wenn der Schenkelkopf nach vorn oben bis in das Becken hinein verschoben war, wurde eine Rotation nach innen beobachtet: das ist enorm selten.

Der Patient kann sich zuweilen noch auf das verletzte Bein stützen.

Handelt es sich um eine L. infrapubica, so wird neben der Auswärtsrotation eine stärkere Abduction und Flexion nicht vermisst. Man unterscheidet die L. obturatoria, wenn der Kopf in der Gegend des Foramen obturatorium steht und die sehr seltene L. perinealis, wenn der Kopf bis zum aufsteigenden Sitzbeinast verschoben ist. Bei der L. obturatoria liegt der Kopf in der Tiefe versteckt und ist nicht gut zu fühlen, der Trochantervorsprung fehlt, das Bein ist in seiner perversen Stellung federnd fixirt.

Bei der Diagnose ist eine Schenkelhalsfractur dadurch auszuschliessen, dass das Bein bei dieser zwar auch verkürzt und auswärts rotirt ist, dass aber die für die Luxationen so charakteristische federnde Fixation fehlt; man kann das Bein ohne jede Schwierigkeit gerade stellen; freilich fällt es wieder in die Auswärtsrotation zurück; und andere Bewegungen sind nicht ausgeschlossen wie bei der Luxation.

Zur Reposition kann bei der L. suprapubica zunächst ein Zug in Ueberstreckung nöthig werden, um den Schenkelkopf der Pfanne zu nähern; dabei muss der Patient auf einem Tisch zweckmässig gelagert sein. Sonst gilt die Regel, wie für die L. posticae, die Reposition in tiefer Narcose an dem am Boden liegenden Patienten mittelst Bewegungen an dem mehr oder weniger flectirten Bein vorzunehmen. Rotation nach innen und eine folgende Adductionsbewegung führt in der Regel zum Ziele. Eine Circumduction des Kopfes um den Pfannenrand (s. oben) kann durch gleichzeitigen Zug am Schenkel vermieden werden.

C. Seltene Luxationen im Hüftgelenk.

Die Luxation nach unten (L. infra cotyloidea) ist sehr selten; der Schenkelkopf steht am unteren Pfannenrand, das Bein ist verlängert; starke Flexion fehlt niemals dabei, geringe Abduction ist meistens vorhanden; Rotation unwesentlich. Ent-

stehung durch forcirte Abduction möglich. Reposition durch Zug am gebeugten Schenkel.

Die Luxation nach oben (L. supra cotyloidea) ebenfalls sehr selten. Der Kopf steht an der Spina ant. inf., direct als kugelige Prominenz fühlbar. Das Bein gestreckt, etwas auswärts rotirt und adducirt, dazu erheblich verkürzt. Reposition durch Flexion und Rotation nach innen.

Mit dem Namen L. centralis bezeichnet man das enorm seltene Vorkommen einer Luxation des Schenkelkopfes durch die zertrümmerte Pfanne in das Becken hinein. Diese Beobachtung ist wegen ihrer Analogie mit dem Schädel (Fractur der Schädelbasis durch den Unterkiefer) von Interesse.

3. Oberschenkel.

A. Fracturen am oberen Femurende. Tafel 49, 50.

a) Der Schenkelbruch (Fract. colli femoris) ist eine typische Verletzung von grosser practischer Bedeutung. Man unterscheidet die sog. intra- und extracapsulären Brüche des Schenkelhalses, je nachdem die Bruchlinie mehr an der Verbindung von Schenkelhals und Kopf oder näher dem Trochanter verläuft. Weil das Collum femoris zum grossen Theil innerhalb der Gelenkkapsel liegt, ist die Entstehung einer rein intracapsulären Fractur wohl möglich; die extracapsulären Brüche liegen aber meistens zum Theil auch noch innerhalb der Kapsel, sind also mehr „gemischte".

Die Fracturen des Schenkelhalses entstehen in der Regel durch Fall auf die Hüfte, d. h. auf den Trochanter (meist extracapsulär und häufig mit Einkeilung des Halses in den Trochanter); sie können auch durch Fall auf das gestreckte Bein resp. das Knie (oft intracapsulär) und sogar bei starken Drehbewegungen durch Anspannung und Zug des Lig. Bertini (Rissbrüche) entstehen. Auf letztere Art kommt es, besonders bei Leichen älterer Leute, oft zu

Schenkelhalsbrüchen, wenn man versucht, eine Hüftgelenksluxation künstlich herzustellen.

Das häufige Vorkommen dieser Knochenbrüche bei alten Leuten hat seine Ursache in der Knochenbrüchigkeit, welche gerade am oberen Femurende oft recht ausgesprochen ist. Unter normalen Verhältnissen ist dasselbe bekanntlich sehr fest und der Aufgabe, den Körper zu tragen, völlig gewachsen. Man kennt die Bedeutung der Architectur der Knochenbälkchen, welche den höchsten mathematischen, resp. mechanischen Anforderungen entspricht und mit dem geringsten Material an Knochensubstanz die höchste Tragfähigkeit verbindet. Im Alter werden die Knochenbälkchen spärlicher, die fetthaltigen Hohlräume dazwischen grösser, der Knochen selbst erleidet eine Einbusse an organischer Substanz: so entsteht eine Osteoporose, welche übrigens bei Frauen früher einzutreten pflegt als bei Männern. Dadurch wird das häufigere Vorkommen der Schenkelhalsbrüche bei Frauen erklärt.

Wirkt der die Fractur erzeugende Druck annähernd in der Längsrichtung des Schenkelhalses, so kommt es leicht zu einer Einkeilung (Gomphosis) der Fragmente. Dabei ist das dünnere und festere Stück des Halses in die Spongiosa des Schenkelkopfes (bei intracapsulären) oder in die des Trochanter (bei extracapsulären Fracturen) eingekeilt. Die Einkeilung ist practisch wichtig, weil ihr Symptomencomplex verändert ist und weil es als Regel gilt, dass sie nicht gelöst werden soll. Klinisch stehen den eingekeilten Brüchen dieser Art die unvollständigen Schenkelhalsbrüche (Infractionen) nahe; dieselben bieten öfters nur eine Einbiegung einer Seite des Schenkelhalses, wodurch eine Veränderung seiner Richtung und Länge, eine weniger stumpfwinkelige Verbindung zwischen Schenkelhals und Schaft und dadurch ein Höherstand des Trochanter resultirt.

Symptome. An einen Schenkelhalsbrüch muss

immer gedacht werden, wenn eine ältere Person in Folge eines Falles nicht auftreten kann, und das verletzte Bein Verkürzung und Auswärtsrotation zeigt. Zum Unterschied von der Luxatio coxae antica ist das Bein in Auswärtsrotation, aber nicht federnd, fixirt; es kann leicht gerade gestellt werden, fällt aber sofort wieder nach aussen um. Die Auswärtsrotation des Beines ist geringer, oft recht unbedeutend, bei eingekeilter oder unvollständiger Fractur, sehr erheblich bei der gewöhnlichen, losen Fractur. Das Bein liegt übrigens gerade, ohne Ab- oder Adduction und ohne Flexion.

Von grosser Wichtigkeit ist der Höherstand des Trochanter, welcher auf gleiche Art nachzuweisen ist, wie es bei der Luxation im Hüftgelenk nach hinten geschildert wurde. Das Messband ergibt bei symmetrischer Stellung der Beine zum Becken, dass die Entfernung von der Spina ant. sup. zum Knie oft beträchtlich verkürzt ist. Der Nachweis, dass die Trochanterspitze um den Betrag dieser Verkürzung über der Roser-Nelaton'schen Linie steht, deutet darauf hin, dass der Femur übrigens intact, und dass die Ursache der Verkürzung im Schenkelhals oder im Hüftgelenk zu suchen ist. Zur Controle dient, dass die Entfernung von der Trochanterspitze zum Knie, symmetrisch gemessen, gleich ist. Die Verkürzung ist die Folge des Muskelzuges, welcher auf den Femurschaft (incl. Trochanter) einwirkt.

Bewegungen des verletzten Schenkels können, wenn auch nicht ohne Schmerz, nach allen Richtungen vorgenommen werden. Dabei tritt Crepitation ein, wenn die Bruchstücke nicht zu stark verschoben sind, sondern noch in Contact stehen. Bei der Rotation des gestreckten Beines ist zuweilen ein Merkmal sehr deutlich, dessen Erklärung a priori klar ist: bei den extracapsulären Brüchen dreht sich dabei der Femurschaft um seine Längsachse, bei den intracapsulären aber um einen Radius, dessen Länge dem erhaltenen und mit dem Femur in Verbindung gebliebenen Halsstück entspricht.

Die eingekeilten Brüche sind, wie sich aus dem Bisherigen ergibt, ausgezeichnet durch eine geringere Verkürzung und geringere Auswärtsrotation des Beins, den Mangel jeder Crepitation, geringere Dislocation und endlich durch den Umstand, dass die Rotationsbewegung im Hüftgelenk vor sich geht mit dem durch das Collum femoris gebildeten Radius.

Therapie. Da es sich meistens um ältere Leute handelt, ist die Gesamtpflege, Erhaltung resp. Besserung des Kräftezustandes sehr wichtig. Der Eintritt einer schlaffen hypostatischen Pneumonie ist nur zu oft verhängnissvoll; daher ist, ausser zweckmässiger Ernährung, häufiger Lagewechsel (soviel als möglich), zeitweises Aufsitzen und tief Athemholen angebracht; ein frühzeitiges Aufstehen mit Hülfe einer „Gehschiene" ist gerade hier sehr nützlich.

Die extracapsulären Brüche heilen in der Regel durch reichlichen Callus, wie denn überhaupt die Knochenbildung bei Fracturen (oder Osteotomie) in der Trochantergegend sehr voluminös zu sein pflegt. Die intracapsulären Brüche heilen nur selten knöchern, weil der Kopf spärlich ernährt ist, indem er nur durch das Lig. teres in normaler Verbindung steht. Es kommt so zuweilen zu einer ligamentösen Verbindung, öfters zu einer wahren Pseudarthrose, indem der in der Pfanne fixirte Kopf und der auf und ab gleitende Halsrest sich gegenseitig so abschleifen, dass annähernd congruente Flächen im Contact stehen.

Konnte eine Einkeilung oder eine nur unvollständige Fractur diagnosticirt werden, so handelt es sich um Ruhigstellung und Schonung des Gliedes so lange, bis die zur Function des Beines erforderliche Festigkeit erreicht ist. Noch Wochen lang nach der Verletzung kann eine Lösung der Einkeilung und stärkere Verschiebung der Fragmente eintreten; deshalb ist in solchen Fällen mit grosser Vorsicht zu verfahren.

Bei den gewöhnlichen Fällen von Schenkelhalsfractur ist eine möglichst exacte Reposition der Frag-

mente (Extension und Einwärtsrotation) nothwendig. Dann wird am besten ein correcter Heftpflasterextensionsverband mit permanenter Gewichtsextension angelegt, nach den Regeln der Verbandtechnik; der Fuss wird auf einem schleifenden Fussbrett (Volkmann'scher Schlitten) weich gelagert, so dass hierdurch auch die Auswärtsrotation des Beines gehoben wird. Durch Belastung mit 12—15 Pfund wird in der Regel eine günstige Lage der Fragmente erhalten. Von Vortheil ist, dass dieser Verband den Patienten eine relativ grosse Beweglichkeit gestattet; halbe Seitenlage im Bett, sogar ein gewisses Aufsitzen sind ohne Schaden und ohne Schmerz ausführbar. Eine weitere Schiene ist dabei unnöthig. — Dass man auch Gyps- und Schienenverbände benutzen kann, ist selbstverständlich. Gerade für diese Fälle können die neuen Gehschienen (von Thomas, Liermann, Bruns) brauchbar sein; dabei bildet der Tuber ischii den festen Punkt, und es ist sogar eine permanente Extension durch Gummizug möglich, welche Nachts wieder durch Gewichtsbelastung erzielt wird.

Ein Versuch, die Fragmente operativ (z. B. Einbohren eines Bohrers von aussen) zu fixiren, ist nur in besonderen Fällen angezeigt.

Das Endresultat ist meistens kein sehr glänzendes. Da es sich oft um alte, gebrechliche Leute handelt, kann man zufrieden sein, wenn sie nach 6 bis 8 Wochen wieder gehen lernen und später mit Hülfe eines Stockes gehen können.

b) Isolirte Fractur des Trochanter major, eine sehr seltene Verletzung durch directe Gewalt, ausgezeichnet durch die leicht begreifliche Dislocation der abgebrochenen Prominenz (ad longitud. cum distractione). Das durch die Glutaei nach hinten oben dislocirte Fragment ist direct zu fühlen, zwischen demselben und dem Femur eine breite Diastase. Die einfachste Therapie wäre die Annagelung des Fragments nach einer möglichst vollkommenen Reposition desselben, welche durch Abduction des Beines erleichtert wird.

B. Fracturen der Femurdiaphyse.

Tafel 51, 53, 54, 57.

Die Brüche im mittleren Theil der Diaphyse sind häufig, besonders solche etwas oberhalb der Mitte. Indem auf die angegebenen Tafeln verwiesen wird, kann an dieser Stelle eine kürzere Darstellung genügen. Während ein Theil der Diaphysenbrüche durch Torsion entsteht (Schräg- und Längsbrüche), ist die Mehrzahl derselben das Product einer Biegung durch directe Gewalt (z. B. Ueberfahren).

Diese Fracturen kommen auch bei Kindern häufig vor und sind hier nicht selten dadurch relativ günstig, dass das dicke Periost erhalten ist und eine nennenswerte Dislocation der Fragmente verhindert. Bei Erwachsenen ist die Verschiebung der Bruchstücke in der Regel sehr beträchtlich; die Bruchlinie verläuft meistens schräg, so dass eine Verschiebung leicht eintritt unter dem Zug der enormen Muskelmasse, welche in der Hauptsache in der Längsrichtung wirkt. Der Nachweis der abnormen Beweglichkeit ist in der Regel leicht. Die Crepitation ist meistens sehr deutlich, und es ist Gewicht darauf zu legen, dass dieses Symptom wirklich constatirt wird; denn, wenn die Crepitation fehlt, so ist voraussichtlich eine starke Verschiebung der Bruchstücke oder eine Interposition von Weichtheilen vorhanden; der Nachweis der Crepitation muss erbracht werden, um die nothwendige Berührung der Bruchflächen und correcte Heilung zu garantiren. Die durch die Längsverschiebung der Bruchstücke bedingte Verkürzung ist immer leicht zu constatiren: Messung vom Knie (Unterer Patellarrand oder Knielinie) zum Trochanter oder besser zur Spina ant. sup. bei völlig symmetrischer Lagerung der Beine.

Die Brüche oberhalb der Mitte sind in der Regel durch eine typische Dislocation ausgezeichnet, und leider findet sich dieselbe nur allzu oft noch bei geheilten Fällen, welche wegen der Winkelstellung von neuem ärztlicher, speciell chirurgischer Hilfe bedürfen.

Ein deform geheilter Bruch der Femurdiaphyse oberhalb der Mitte zeigt an der Bruchstelle einen winkeligen Vorsprung nach aussen und vorn. Mit anderen Worten, das obere Bruchstück steht unter dem Einfluss der am Trochanter major und minor sich ansetzenden Muskeln in Flexion (durch den Ileopsoas) und in Abduction (durch die Glutaei). Das untere Fragment ist dem oberen an der Bruchstelle genähert (reitet), während der untere Theil des Schaftes noch durch die Adductoren beeinflusst wird. So kommt es zu der erwähnten Winkelstellung.

Therapie. Die Behandlung der Diaphysenbrüche ist sehr einfach geworden, seitdem man die Benutzung des Heftpflasterstreckverbandes und permanenter Gewichtsextension übt. Es gelingt hierdurch in hohem Grade, dem Muskelzug entgegen zu wirken und störende Dislocationen zu vermeiden. Doch irrt derjenige, welcher diese Behandlung für eine mühelose hält; zunächst muss der Verband sehr correct angelegt werden, er darf nirgends drücken, muss breit anliegen, stark genug sein, um die Belastung bis zu 20 und 25 Pfund zu ermöglichen. Man nimmt dazu Heftpflasterstreifen aus starkem Segeltuch. Um die Reibung des Beins auf der Matratze zu vermeiden, benutzt man ein schleifendes Fussbrett (Volkmann'scher Schlitten), welches zugleich gestattet, den Fuss in einer bestimmten Stellung, wenn nöthig etwas einwärts rotirt, zu erhalten. Die Contraextension wird am besten dadurch erreicht, dass das Bett an seinem Fussende etwas höher gestellt wird (auf Klötze oder Ziegelsteine), und dass dem gesunden Fuss durch einen ins Bett gestellten Klotz ein fester Stützpunkt zum Anstemmen verschafft wird.

Ist der Verletzte auf diese Weise gelagert, so erwächst dem Arzt die Aufgabe, die Bruchstelle zu controliren; erleichtert wird das dadurch, dass dieselbe freiliegt und jeder Zeit untersucht werden kann. Aber die Dislocation ist nicht immer gut fühlbar unter

der mächtigen Muskulatur; da ist von Zeit zu Zeit eine genaue Messung der Beinlänge und der Vergleich mit der gesunden Seite erforderlich. Die Messung des verletzten Oberschenkels etwa vom unteren Patellarrand (durch den Verband hindurch) zur Spin. ant. sup. ist nicht schwierig. Die Messung des gesunden Beines muss aber in genau symmetrischer Stellung vorgenommen werden. Hierzu wird zunächst die horizontale Beckenachse, die Verbindungslinie beider Spinae ant. sup. bestimmt; eine senkrecht auf ihre Mitte gesetzte und nach abwärts verlängerte Linie (z. B. mit einer Schnur oder einem Messband) gestattet, den Grad der Abduction des verletzten, natürlich unverrückt im Verband liegenden Beins zu taxiren und das gesunde Bein durch einen Gehülfen in die gleiche Abduction und Flexion bringen zu lassen. Nun erst kann die Messung zwischen den gleichen Endpunkten vorgenommen und das Resultat mit demjenigen der verletzten Seite verglichen werden.

So umständlich diese Beschreibung klingt, so einfach ist die Ausführung für den Geübteren und so wichtig für die Erlangung eines günstigen Resultates.

Nicht selten ergibt diese Untersuchung, dass die einfache Extension selbst mit bedeutender Belastung nicht ausreicht. Die alte Regel, das untere Bruchstück in dieselbe Stellung zu bringen, in welcher das obere sich findet, ist in solchen schwereren Fällen zu beachten: man bringt das verletzte Bein in Abduction und Flexion mässigen Grades und verwendet zugleich die Gewichtsextension. Bei Kindern ist die verticale Extension (Tafel 54) ein vorzügliches Verfahren. Bei Neugeborenen und ganz kleinen Kindern ist die Fixation des Oberschenkels in stärkster Flexion auf dem Bauche mittelst eines breiten, vom Rücken über den Leib und den ihm anliegenden Oberschenkel laufenden Heftpflasterstreifens die einfachste und beste Behandlungsmethode.

Der Gypsverband ist gelegentlich zum Transport solcher Patienten nicht zu entbehren; neuerdings findet

er Verwendung, um die Verletzten bald gehfähig zu machen und die Behandlung ambulando durchzuführen. So werthvoll diese und ähnliche (Schienenapparate) Bestrebungen sind, so ist dies Verfahren zur Zeit für die allgemeine ärztliche Praxis noch nicht geeignet.

Ist ein Bruch in starker Dislocation geheilt, so muss die Bruchstelle wieder getrennt (Osteoclasis, Osteotomie) und die Extensionsbehandlung exact durchgeführt werden.

C. Fracturen am unteren Femurende.

Tafel 52, 53, Fig. 4, 57, Fig. 1.

Diese Brüche sind viel seltener. Die supracondylären Querbrüche können eine sehr hochgradige Dislocation darbieten, welche in typischer Weise durch den Einfluss der Wadenmuskulatur auf das untere Bruchstück zu Stande kommt. Derselbe wird dadurch in Flexion gestellt und die beiden Bruchstücke reiten auf einander (Tafel 52). Eine gleichartige Verschiebung ist auch bei traumatischer Epiphysenlösung beobachtet, während bei derselben in der Regel wegen der z. Th. erhaltenen Periosthülle die Dislocation geringer ist. Dabei wirkt natürlich der Zug der Oberschenkelmuskulatur noch zur Vermehrung der Dislocation.

Die Untersuchung ergibt abnorme Beweglichkeit am unteren Femurende, besonders charakteristisch in querer seitlicher Richtung; dabei Crepitation, welche bei der Epiphysentrennung einen weicheren Charakter hat. Nützlich ist es, die Untersuchung in Narcose vorzunehmen.

Zur Behandlung ist die permanente Extension zweckmässig, eventuell mit einem weichen Druck (Bindenkopf) hinten an der Bruchstelle gegen das untere Fragment. Hierbei ist nicht zu vergessen, dass die erwähnte Dislocation des unteren Fragments durch Druck auf die grossen Gefässe oder den Ischiadicus sehr fatale Erscheinungen hervorbringen kann.

Die Fractur eines Condylus ist eine intra-

articuläre Verletzung, deren Diagnose durch seitliche Wackelbewegungen im Knie, dabei vorhandene Crepitation, localen Schmerz möglich ist. Da nach dieser Fractur leicht eine Varus- resp. Valgusstellung im Kniegelenk eintritt, ist eine sorgfältige Behandlung nothwendig, sehr zweckmässig mit einem Extensionsverband. Ein stärkerer Bluterguss im Kniegelenk wäre durch Punction zu entleeren.

4. Kniegelenk.

A. Luxationen im Kniegelenk.

Verletzungen an dem Bandapparat des Kniegelenkes sind nicht so selten, wie eigentliche Luxationen des Gelenkes. Neuerdings öfters beobachtet ist die Verschiebung der Semilunarknorpel, namentlich nach heftiger Drehbewegung bei gebeugtem Knie. Der äussere Meniscus ist häufiger davon betroffen, als der innere. Bedingung für das Zustandekommen dieser Verletzungen ist eine gewisse Schlaffheit der Bänder und dann eine wenigstens partielle Zerreissung der Bandverbindungen. Liegt eine wirkliche Luxation des Knorpels vor, so steht das Knie halb gebeugt, fixirt, Streckung unmöglich. Reposition unter Rotationsbewegungen nach energischer Distraction des Gelenkes. Bleibt das Gelenk in seiner Festigkeit beschädigt, so ist der Knorpel operativ an normaler Stelle zu fixiren d. h. anzunähen.

Die eigentlichen Luxationen im Gelenk sind sehr selten. Der Unterschenkel kann

nach vorn luxirt werden durch Hyperextension nach Zerreissung der Seitenbänder und der Kreuzbänder,

nach hinten, d. i. mehr eine Luxation der Femurcondylen nach vorn,

seitlich, wodurch der Unterschenkel in Ab- resp. Adduction gestellt wird.

In allen Fällen sind die Femurcondylen mehr oder weniger deutlich an ihrer abnormen Stelle zu palpiren. Bei der abnormen Gewalt, welche zur Ent-

stehung dieser Luxationen gehört, ist es nicht zu vermeiden, dass es sich dabei häufig um complicirte Verletzungen handelt. Die Reposition gilt als leicht, durch Zug und directen Druck.

B. Luxationen der Patella. Tafel 56.

Verrenkungen der Kniescheibe gehören nicht zu den seltensten Verletzungen. Die Befestigung der Kniescheibe ist keine sehr starke; sie verhält sich wie ein Sesambein, welches zwischen dem Lig. patellae und dem Quadriceps eingesetzt, seitlich nur lose fixirt ist.

Eine Verschiebung der Patella nach aussen ist die häufigste Form, dies wird begünstigt durch ihre Lage, indem sie immer etwas mehr über dem äusseren Condylus liegt, als über dem inneren, und ganz besonders durch eine vorhandene Valgusstellung im Knie. Die Luxation ist unvollständig, wenn die Gelenkflächen noch in einigem Contact stehen, vollständig, wenn die Kniescheibe ganz auf die Seitenfläche des Condylus ext. gerückt ist. Die Verletzung kann bei gestrecktem und bei gebeugtem Knie entstehen; im ersteren Fall weicht die Patella direct über die vordere Fläche des unteren Femurrandes nach aussen (kann durch Muskelwirkung des Quadriceps bei überstrecktem Knie entstehen), im anderen Fall erfolgt die Verschiebung in der Rinne zwischen dem Condylus ext. und der Tibia, nicht selten durch eine direct von vorn innen einwirkende Gewalt. Die Diagnose dieser Luxation ist leicht, da die Kniescheibe an normaler Stelle fehlt und an abnormer Stelle zu fühlen ist. Reposition durch directen Druck bei gestrecktem Knie und gebeugter Hüfte, wobei der Quadriceps erschlafft ist.

Eine verticale Luxation der Kniescheibe liegt vor, wenn die Patella um 90° so gedreht ist, dass sie mit ihrer Kante in der Grube zwischen den beiden Femurcondylen aufliegt. Man spricht von einer inneren oder äusseren verticalen Luxation, je

nachdem die knorpelige Gelenkfläche der Kniescheibe nach innen oder nach aussen gerichtet ist. Diese Verletzung entsteht durch directe von vorn und seitlich wirkende Gewalt; sie soll aber auch durch reine Muskelaction entstehen können. Die Lage der Patella an dem gestreckten Bein ist leicht zu erkennen.

Die vollständige Umdrehung der Kniescheibe ist eine Drehung um 180°, also eine Steigerung der vorher erwähnten verticalen Luxation. Dabei sieht die Gelenkfläche der Patella nach vorn. Die Verletzung ist enorm selten. Diagnose schwierig, wenn nicht eine sehr genaue Palpation möglich und die Torsion des Quadriceps und des Lig. patellare zu erkennen ist.

C. Fracturen der Patella. Tafel 55, 56, 57.

Die Knochenbrüche der Kniescheibe sind nicht sehr häufig, aber von grossem Interesse. Sie entstehen durch directe und durch indirecte Gewalt, und es ist bemerkenswerth, dass in diesem Falle die direct entstandene Fractur meistens prognostisch viel günstiger ist, als die indirecte. Eine directe Läsion der Kniescheibe erzeugt häufig einen mehrfachen, sog. Sternbruch; die indirecte Verletzung, wie sie namentlich durch plötzlichen Muskelzug des Quadriceps (Rissfractur) entsteht, führt jedoch oft zu einem Querbruch der Patella und zu einer mehr oder weniger ausgedehnten Zerreissung der neben der Kniescheibe verlaufenden starken aponeurotischen Lagen. Gerade dieser Umstand ist aber von grosser Wichtigkeit (Tafel 55), denn ein starkes Klaffen der Patellarfragmente kann nur dann eintreten, wenn diese seitlichen Lagen zerrissen sind. Der Rissbruch der Kniescheibe entsteht in exquisiter Weise durch plötzlichen Zug des Quadriceps bei strauchelnden Personen etc.; dabei widersteht die Sehne des Muskels und des Lig. patellare, in seltenen Fällen kommt es zu einem Abriss der Tuberositas tibiae, häufiger bricht die Patella.

Die Symptome sind sehr einfach, wenn die Fractur wie gewöhnlich quer durch die Mitte der Patella verläuft und mit einigem Klaffen der Bruchstücke verbunden ist. Da die Patella in die Gelenkkapsel völlig eingeschaltet ist, handelt es sich bei dieser Fractur um einen reinen Gelenkbruch, der Bluterguss findet sich in dem Gelenk und kann ausnahmsweise recht beträchtlich sein und eine pralle Anfüllung des ganzen Gelenkes bedingen. Bei frischen Fällen gelingt es in der Regel, die Fragmente so zusammenzuschieben, dass sie sich berühren und dass dabei eine deutliche Crepitation entsteht. Wenn nur ein kleiner Rand von der Patella abgesprengt ist, und überhaupt bei wohl erhaltenem periostalem Ueberzug der Kniescheibe kann die Diagnose schwierig und unsicher sein.

Therapie. Bei keinem Knochenbruch wird es so beobachtet, wie bei diesem, dass Fälle, mit grosser Diastase geheilt, trotzdem eine recht gute Function zeigen können, und dass Fälle mit guter Lage der Bruchstücke zuweilen eine schwere und dauernde Beeinträchtigung der Function des Beines darbieten. Ein hiefür sehr wichtiger Umstand ist das Verhalten des M. quadriceps. Dieser Muskel zeigt in manchen Fällen die Erscheinungen hochgradiger Atrophie, bedingt durch längere Inactivität und ganz besonders durch reflectorische, vermittelst der Rückenmarkscentren übergeleitete Einflüsse. Aus diesem Grunde hat sich in neuerer Zeit ein Verfahren der Behandlung herausgebildet, welches mit Verzicht auf eine directe Annäherung der Bruchstücke die Pflege des Quadriceps durch Massage (Kneten und Klopfen) zur Hauptaufgabe macht; täglich wird in dieser Weise massirt, dabei werden die Fragmente zu einander hin verschoben, das Bein mit gestrecktem Knie und gebeugter Hüfte gelagert, weil bei dieser Lagerung der Quadriceps entspannt ist. So richtig und werthvoll dieses Verfahren ist, so muss es doch als ein etwas einsei-

tiges bezeichnet werden, und es liegt kein Grund vor, daneben auf den Versuch, die Bruchstücke direct einander zu nähern, zu verzichten.

Die Ursache für die ungünstigen Resultate bei der Heilung von Patellarfracturen ist zweifellos eine mehrfache. Der Zug des Quadriceps und die dadurch bedingte Diastase der Fragmente ist ein wichtiger Umstand, ebenso die Atrophie dieses Muskels, welche in manchen Fällen, selbst bei nur leichter Läsion der Patella sehr hochgradig, sogar irreparabel sein kann. Nicht unwichtig ist zuweilen der in dem Gelenk vorhandene Bluterguss, indem er die Fragmente auseinanderdrängt. An den Fragmenten selbst sind auch ungünstige Momente zu verzeichnen, so die geringe Knochenbildung, eine Folge davon, dass die Patella auf der einen Seite eine dicke Knorpelfläche, auf der anderen Seite ein fibrös-periostales Faserlager besitzt. Dann findet sich in der Regel eine Art Interposition, indem die durch Dehnung verlängerten, schliesslich zerrissenen Fasern des äusseren Faserlagers (wie bei einer Ponyfrisur) über die Bruchflächen gelagert, an diesen verhakt und so förmlich interponirt sind. Gerade dieser Umstand befördert die Bildung einer ligamentösen Vereinigung selbst bei guter Aneinanderlagerung der Fragmente.

Die Behandlung muss natürlich diese Hindernisse möglichst zu überwinden suchen: Das Bein im Knie völlig gestreckt, im Hüftgelenk gebeugt, um den Quadriceps zu entspannen. Das Kniegelenk durch eine hintere Schiene, z. B. aus plastischem Filz, der warm adaptirt wird, fixirt. Die Bruchstücke manuell aneinander gebracht und durch seitliches Reiben von dem zwischen gelagerten Gewebe möglichst befreit, dann durch Heftpflasterstreifen, welche schlingenförmig angelegt werden und sich an der Hinterseite über der Schiene kreuzen, in guter Lage erhalten. Ein starker Bluterguss wird durch Punction entfernt. Der Quadriceps wird täglich massirt mittelst Klopfen und Kneten, wobei die Richtung nach abwärts, gewissermassen

zu einem Hinabschieben des oberen Fragmentes bevorzugt wird.

Ein seltenes Vorkommnis ist das Ausbleiben jeder Verbindung zwischen den Bruchstücken und die Verwachsung des oberen Bruchstückes an der vorderen Fläche des Oberschenkels, eines so ungünstig wie das andere.

In schweren Fällen ist ein operatives Verfahren nicht zu entbehren. Man kann in subcutaner Weise eine Vereinigung der Fragmente durch eine Sehnennaht herbeiführen. Die Verwendung der alten Malgaigne'schen Klammer wird von einigen bevorzugt. Die directe Knochennaht der Fragmente ist natürlich das sicherste Verfahren, aber nur in der Hand geübter Chirurgen gestattet.

5. Unterschenkel.

A. *Die Fractur beider Knochen im Bereich der Diaphyse.* Tafel 58, 60.

Diese Verletzung ist sehr häufig. Sie entsteht meistens durch directe Gewalt (Ueberfahren etc.) und betrifft beide Knochen an ungefähr gleicher Stelle. Auf indirecte Weise, besonders durch Torsion des Körpers bei fixirtem Fuss entstehen oft isolirte Schrägbrüche im unteren Theil der Tibia, und die Fibula bricht erst in Folge der Belastung des Körpers, den sie nicht zu tragen vermag, in der Form eines Biegungsbruches und häufig etwas höher oben am Schaft. Natürlich sind im allgemeinen die Schrägbrüche (durch Biegung oder Torsion) etwas ungünstiger, mehr zur Dislocation der Fragmente geneigt, als Querbrüche. Häufig drängt das spitze obere Fragment, doppelt spitz, wenn die Bruchlinie vorn gerade an der Crista tibiae ausläuft (mit der Form eines Flötenmundstücks), vorn gegen die Haut und vermag dieselbe zu perforiren.

Die Diagnose der Fractur ist meistens sehr leicht, weil der Nachweis der abnormen Beweglichkeit, der Crepitation und der Dislocation leicht gelingt;

eine vorhandene Drehung des unteren Bruchstuckes ist bei Beachtung der Lage der Patella und des Fusses zu erkennen und durch genaues Abtasten der Crista tibiae von oben und von unten bis zur Bruchstelle leicht zu controliren. Der Nachweis der Fracturstelle der Fibula erfordert manchmal einige Sorgfalt.

Therapie. Eine möglichst genaue Reposition ist immer vorzunehmen durch kräftigen Zug am verletzten Fuss und Contraextension am Schenkel oder Becken und directe Manipulation an der Bruchstelle. Wenn aber ein Schrägbruch vorliegt, tritt die Dislocation leicht wieder ein. Ein Andrängen des oberen oder ausnahmsweise des unteren Bruchstückes vorn gegen die dünne Haut ist durch geeignete Lagerung in einiger Ueberstreckung an der Bruchstelle zu bekämpfen. Am besten eignet sich in der ersten Woche die Benutzung einer sogenannten Volkmann'schen ⊤ Schiene aus starkem Blech; natürlich wird durch Polsterung dafür gesorgt, dass nirgends Druckstellen auftreten, besonders in der Fersengegend.

In den meisten Fällen dieser Art halte ich es für unerlässlich, dass am Ende der ersten Woche eine genaue Untersuchung und Reposition in Narcose vorgenommen wird. Dann ist ein gepolsterter Gypsverband sehr nützlich; eine zweite Revision muss wieder etwa 8 Tage später stattfinden. Seitliche Deviationen sind auf diese Art leicht zu vermeiden; grössere Sorgfalt erheischt eine etwa vorhandene Drehung. Auf das Vorhandensein einer Ueberstreckung an der Fracturstelle ist besonders zu achten, weil sonst eine recurvirte Stellung zurückbleiben kann.

Zum Zurückdrängen der Spitze eines Fragmentes ist ein besonderes Hilfsmittel zu erwähnen, die Malgaigne'sche Schraube, welche im Verband befestigt, durch einen vorzuschiebenden Stachel einen directen Druck auf das vordrängende Bruchstück auszuüben vermag. Gute Reposition, passende Lagerung, in manchen Fällen die Verwendung permanenter Gewichtsextension werden aber in der Regel genügen.

Nach Heilung der Fractur, welche in einem Gehverbande unterstützt, resp. beschleunigt werden kann, ist durch Bäder, Massage, active und passive Uebung der Gelenke die Wiederherstellung der Function zu fördern. Eine zurückgebliebene unangenehme oder schmerzhafte Knochenprominenz an der Bruchstelle wird am besten durch Abmeisselung entfernt; dabei Blosslegung der Stelle am besten durch einen Lappenschnitt.

B. Isolierte Fractur der Tibia. Tafel 57, 59, 60.

a) Die Fractur der Tibia an ihrem oberen Ende (Tafel 57, Fig. 3) ist meistens ein sog. Compressionsbruch, d. h. das Gelenkende der Tibia erfährt eine Infraction durch den Druck des gegenüberliegenden Condylus femoris. Dies kann bei einem Fall auf die Füsse aus bedeutender Höhe geschehen. Ich sah diesen Bruch einmal beim Sprung vom Velociped auf die Füsse. Man findet die Erscheinungen einer schweren Distorsion resp. Contusion des Gelenkes. Die Bewegungen im Gelenk sind schmerzhaft, seitliche Wackelbewegungen meistens möglich, und am oberen Ende der Tibia finden sich deutliche Schmerzpunkte. Der Bruch betrifft meistens nur die eine Hälfte der Gelenkfläche und bedingt dadurch leicht eine Varus- resp. Valgusstellung im Kniegelenk. Bei Infraction der inneren Hälfte der oberen Tibiagelenkfläche wird leicht eine Varusstellung entstehen und zurückbleiben, wenn es nicht speciell verhindert wird. Eine permanente Gewichtsextension mit Schleifbrett für den Fuss, eventuell dazu seitlicher Zug durch eine Schlinge, welche die drohende Stellungsanomalie übercorrigirt. Dazu natürlich frühzeitige Massage und Mobilisation wie bei allen Gelenkbrüchen.

b) Die traumatische Epiphysenlösung am oberen Ende der Tibia ist eine sehr seltene Verletzung. Durch die vorhandenen Symptome wird man auf die Möglichkeit dieser Verletzung hinge-

wiesen, wenn es sich um eine starke Contusion am oberen Tibiarande bei einem Kinde handelt. Eine Sicherstellung der Diagnose ist nur in Narcose möglich, wenn abnorme Beweglichkeit und charakteristische Knorpelcrepitation nachgewiesen werden können. Behandlung nach allgemeinen Regeln.

c) Abriss der Tuberositas tibiae, eine sehr seltene Verletzung bei Kindern (als Epi- resp. Apophysentrennung) und bei Erwachsenen. Das Fragment wird durch den Zug des Quadriceps nach oben dislocirt; active Streckung des Beins im Kniegelenk ist unmöglich. Man fühlt das Fragment unter der Haut, nach allen Richtungen leicht beweglich. Die Patella oberhalb intact palpabel. Das Kniegelenk muss nicht unbedingt betheiligt sein, enthält aber meistens einen Bluterguss. Die Behandlung kann ähnlich wie diejenige der Kniescheibenbrüche durchgeführt werden; das beste Verfahren ist das Annageln des gut reponirten Fragmentes an der Tibia.

d) Fractur des Tibiaschaftes.

Es ist schon erwähnt, dass die Fractur beider Unterschenkelknochen nicht selten zunächst nur eine Fractur der Tibia ist, und dass der Bruch der Fibula dann erst secundär erfolgt. Ausser durch Torsion kann das auch durch Biegung erfolgen; sieht man doch bei der Osteoclasis rhachitischer Unterschenkel oft genug, dass nur die Tibia bricht, und dass zur Erzeugung des Bruches an der Fibula noch eine weitere Gewaltwirkung nöthig ist. Die Erscheinungen sind in der Regel klar und leicht verständlich. Wenn die isolirte Fractur der Tibia mit stärkerer Dislocation verbunden ist, so muss die Fibula, welche gewissermassen als Schiene dienen würde, mitbetheiligt sein. Die Fibula muss dann entweder auch ganz gebrochen sein und eine ähnliche Dislocation zeigen, oder, und das kommt besonders bei Tibiabrüchen in der oberen Hälfte des Schaftes vor, sie ist luxirt. So findet sich das Capitulum fibulae nach oben verschoben (Taf. 59). In frischeren Fällen wird sich das durch eine sorg-

fältige Reposition ausgleichen lassen; zur Retention der Fragmente ist ein gutsitzender Gypsverband oder permanente Gewichtsextension nützlich.

C. Isolierte Fractur der Fibula.

Eine seltene Verletzung, welche nur durch heftige directe Gewalt möglich ist. Das Capitulum fibulae kann durch heftigen Zug des Biceps femoris abgerissen werden. Zuweilen Verletzung des N. peroneus. Neigung zur Dislocation gering. Behandlung nach allgemeinen Principien.

D. Fracturen am unteren Ende beider Knochen.

a. Der typische Knöchelbruch. Tafel 61, 62, 63.

Dieser Knochenbruch ist dem typischen Epiphysenbruch des Radius vergleichbar; wie bei dem letzteren haben die Art der Entstehung, die Symptome und die Principien der Behandlung etwas Typisches. Dass beim Knöchelbruch die Fibula mit abbricht, ist wegen der anatomischen Anordnung d. h. wegen der straffen Verbindung von Tibia und Fibula an ihrem unteren Ende leicht verständlich.

Der typische Knöchelbruch entsteht durch Umknicken des Körpers nach aussen bei fixirtem Fuss, oder durch Umknicken des Fusses nach Aussen. In der letzt erwähnten Weise sind die Fracturen an der Leiche herzustellen: man legt das Bein so, dass es auf der Aussenseite aufliegt und der Fuss mit der Knöchelgegend über die Tischkante hervorragt; ein kräftiger Ruck mit Aufstützen des eigenen Körpergewichtes bringt den Fuss in eine gewisse Abduction, der Malleolus internus bricht ab, und die Fibula bricht bei fortwirkender Gewalt etwas oberhalb des äussern Knöchels der Tischkante entsprechend.

Genau in gleicher Weise finden wir bei der Mehrzahl der Knöchelbrüche die Verhältnisse. Die Abductionsbewegung des Fusses im Talocruralgelenk führt zu einer starken Anspannung des inneren Seitenbandes, des Lig. deltoides; wird die Bewegung fortgesetzt, so reisst in der Regel nicht

das Band ein, sondern die Spitze des Knöchels wird abgerissen. Nun drängt die weiterwirkende Gewalt den Fuss als Ganzes, speciell den Talus gegen den äusseren Knöchel, und führt oberhalb desselben durch Abknickung die Fractur herbei. In manchen Fällen mag auch die Körperlast nach dem Abriss des inneren Knöchels bei abducirtem Fuss zur Fractur der Fibula durch Biegung führen, indem eben die Fibula allein zum Tragen der Körperlast nicht ausreicht.

Symptome. So finden wir denn bei dem typischen Knöchelbruch die Spitze des Malleolus internus abnorm beweglich und oft nach abwärts dislocirt, die Fibula aber oberhalb des Mall. externus gebrochen. Nimmt der untersuchende Arzt den Fuss in die eine Hand und fixirt gleichzeitig den Unterschenkel oberhalb der Knöchelgegend, so kann eine abnorme seitliche Verschiebung, besonders eine Abduction (Pronation) des Fusses in abnormer Ausdehnung ausgeführt werden. Dazu steht der Fuss meistens schon in abnormer Stellung, in einer Art Valgusstellung, nach aussen abgewichen. Die Gegend des Mall. internus, in Wahrheit die Bruchkante der Tibia prominirt manchmal so stark, dass die dünne Haut darüber sehr gespannt ist und zu reissen droht; ist sie gerissen, ist somit eine complicirte Verletzung vorhanden, so liegt nicht selten eine wirkliche Luxation vor. Das untere Tibiaende kann derart durch die Haut hervorgetreten sein, dass die Reposition erst nach ausgedehnter Spaltung der interponirten Haut möglich ist. An der Fibula findet sich immer die charakteristische Abknickung oberhalb des Knöchels mehr oder weniger ausgesprochen.

Es ist sehr wichtig, sich die anatomischen Details dieser Fractur genau vorzustellen. Das vom inneren Knöchel abgerissene Stück ist zuweilen sehr klein. Die Abknickung der Fibula in der beschriebenen Weise ist natürlich nur möglich durch eine Trennung der straffen Bandverbindung zwischen Tibia und Fibula an ihrem untern Ende. Diese Ligamente können

reissen; aber es kann auch dabei ein mehr oder weniger grosses Stück Knochen vom Gelenkende der Tibia mit abgerissen werden. So kommt es zum Abriss von Knochentheilen vorn durch das Lig. tibiofibulare anterius und manchmal auch hinten durch das Lig. tib.-fib. posterius. Vergl. Tafel 62. Erst nach Lösung dieser Verbindung zwischen Tibia und Fibula kann die Fibula seitwärts soweit abgeknickt werden, dass nun auch an dieser der Bruch und zwar eine Biegungs- oder Abknickungsfractur erfolgt.

Prognose. Der typische Knöchelbruch, auch wenn er nicht complicirt ist, stellt immer eine schwere Verletzung dar. Es ist ein wahrer Gelenkbruch und doppelt wichtig, da das betroffene Gelenk die ganze Körperlast zu tragen hat. Noch heute werden zuweilen bei der Behandlung grosse Fehler gemacht, welche die Function des Gelenkes und die Arbeitsfähigkeit des Verletzten lebenslang in Frage stellen.

Therapie. Es handelt sich vor allem um eine exacte Reposition der Fragmente. Der Fuss muss in toto im Sinne einer Adduction gegen die Tibia hin verschoben werden. Früher wurde Werth darauf gelegt, dass der Fuss auch in eine wahre Varusstellung gebracht werde, um die vorhandene und für später drohende Valgusstellung ganz sicher auszugleichen, resp. zu verhindern. Das ist nicht nothwendig, wenn nur die Reposition des Fusses selbst exact vorgenommen wird, wobei natürlich der Knickungswinkel an der Fibula oberhalb des Mall. externus völlig verschwinden muss. Wichtiger ist es zuweilen, eine gleichzeitig vorhandene Verschiebung des Fusses nach hinten durch Zug nach vorn auszugleichen.

Ist somit die Reposition, wenn nöthig in Narcose, vorgenommen, so muss der Fuss und Unterschenkel sicher gelagert werden, wozu sich in den ersten Tagen eine Volkmann'sche Blechschiene, später eine Beely'sche Gypsschiene am besten eignet. In den ersten 14 Tagen soll alle 3—4 Tage, später alle 2 Tage der

Verband entfernt werden, um die Massage des Gelenkes und passive Bewegungen vorzunehmen; dabei ist fortwährend noch auf die Stellung des Fusses zu achten, denn ich habe es erlebt, dass eine in den ersten Wochen vorhandene gute Stellung des Fusses später in Folge mangelnder Aufmerksamkeit beim Verbande noch sehr ungünstig wurde. Auch viel später ist dieser Punkt noch zu beachten. Wenn die Fractur consolidirt ist, und der Patient Gehversuche macht, so muss er immer noch den Schutz einer Schiene gebrauchen und sollte nicht ohne einen passenden Schienenschuh zur Verhinderung einer Valgusstellung des Fusses entlassen werden. Durch Benützung medico-mechanischer Apparate habe ich in neuerer Zeit viel Nutzen gesehen.

Hat man es einmal mit einer schlechten Stellung dieser Fractur zu thun, sind die Fragmente schon wochenlang in der perversen Stellung fixirt, so muss unbedingt sofort die geeignete operative Hülfe geschafft werden. Gelingt es nicht mehr, die eingetretenen Verbindungen einfach zu brechen, so ist die Osteotomie der Fibula an der Bruchstelle manchmal auch die an dem Malleolus internus auszuführen, um den Fuss zu reponiren.

Wenn nur die fatale Neigung des Fusses, eine Valgusstellung einzunehmen, zu bekämpfen ist, so eignet sich immer noch der alte Dupuytrèn'sche Schienenverband. Derselbe besteht aus einer an der inneren Seite des Unterschenkels angelegten Schiene, welche durch Polsterung im Bereiche des Unterschenkels so gelagert und fixirt wird, dass sie über die Gegend des inneren Knöchels und den Fuss frei hinabreicht, so dass dieser nun durch Bindentouren gegen die Schienen hingezogen werden kann. Dass hierdurch einer Verschiebung des Fusses nach aussen und einer Valgusstellung des Fusses sehr mächtig entgegen gearbeitet wird, ist klar.

b. Andere Knöchelbrüche entstehen durch Adduction resp. Supination des Fusses, wobei zu-

nächst die Spitze des Malleolus externus abgerissen wird und leicht eine Varusstellung eintritt, oder durch Drehung des Fusses im Talocruralgelenk, wobei Torsions- und Abknickungsbrüche der Tibia und Fractur der Fibula eintreten können. Diese Verletzungen machen bei genauer Untersuchung keine grossen Schwierigkeiten und sind in ähnlicher Art wie die typischen Knöchelbrüche zu behandeln. Dasselbe gilt wenn nur ein Knöchel gebrochen ist, sei es indem die umknickende Gewalt nicht so intensiv war, sei es dass der Bruch auf directe Weise entstand.

e. Epiphysenlösung am unteren Ende der Unterschenkelknochen. Tafel 63.

Das ist eine seltene Verletzung, welche natürlich nur bei Kindern vorkommt. Manchmal beobachtet man sie bei dem gewaltsamen Redressement schwerer Klumpfüsse. Durch den Nachweis abnormer Beweglichkeit oberhalb der Knöchelgegend und dabei vorhandener Knorpelcrepitation sind sie erkennbar. Die Behandlung erfordert Ruhigstellung und später Uebung.

d. Supramalleoläre Fractur beider Unterschenkelknochen. Tafel 60, Fig. 3.

Bei diesem Knochenbruch, welcher bezüglich der Diagnose nicht leicht Schwierigkeiten bereitet, findet sich die Neigung zur Dislocation in ähnlicher Weise, wie bei den typischen Knöchelbrüchen. Eine Verschiebung des Fusses mit den unteren Fragmenten tritt hier auch gern nach hinten ein und muss ganz speciell vermieden werden. Sorgfältige Reposition und Behandlung nach den bei den typischen Knöchelbrüchen geschilderten Principien.

6. Fussgelenk.

Die Bewegungen des Fusses geschehen bekanntlich im Sinne der Beugung und Streckung im Talocruralgelenk, im Sinne von Pronation und Supination aber im Talotarsalgelenk. Im letzteren Falle ge-

schieht die Bewegung also derart, dass der Talus mit den Unterschenkelknochen fest verbunden bleibt; sie vollzieht sich in den Gelenkverbindungen des Talus mit dem Calcaneus und dem Naviculare. Uebermässige Bewegungen führen zur Distorsion in den Gelenken und eventuell zur Luxation.

a. Die Luxationen im Talocrural-Gelenk. Tafel 64.

Das sind die eigentlichen Luxationen des Fusses. Sie können nach vorn (durch übermässige Dorsalflexion) und nach hinten (durch übermässige Plantarflexion) vor sich gehen. Die Stellung des Fusses ist so charakteristisch (vgl. Tafel 64), dass die Diagnose ohne Schwierigkeit zu stellen ist. Die Reposition erfolgt durch directen Druck auf die Tibia nach vorn oder hinten bei gleichzeitiger Flexion in der Richtung, welche zur Entstehung der Luxation führte. Die Fractur eines Knöchels ist dabei ohne grosse Bedeutung. Seitliche Luxationen sind ohne Knöchelbrüche nicht möglich.

b) Die Luxation im Talotarsalgelenk, oder sog. Luxatio sub talo kommt nach aussen vor durch übermässige Pronation, nach innen durch forcirte Supination des Fusses. Noch seltener ist die Luxation nach vorn oder hinten in diesem Gelenk. Die Diagnose kann recht schwierig sein, genaue Palpation der Knochenprominenzen, der Nachweis normaler Beweglichkeit im Talocrural-Gelenk, Beachtung der veränderten Form des Fusses und namentlich Untersuchung in Narcose können zum Ziele führen. Die Reposition ist schwierig, sie erheischt jedenfalls volle Erschlaffung der Muskulatur und Anwendung geeigneter Bewegungen unter Zuhilfenahme directen Druckes.

c) Isolierte Luxatio tali.

Die Verrenkung des Talus kann nach den verschiedensten Richtungen erfolgen. Der Mechanismus ist jedenfalls ein sehr complicirter, zur Zeit noch nicht

völlig klargelegt. Es besteht dabei eine hochgradige Deformität; der Talus ist mehr oder weniger deutlich durchzufühlen. Die Tibia ist der Fussohle näher gerückt und articulirt zuweilen direct auf dem Calcaneus.

Die Reposition ist schwierig. Wenn sie nicht gelingt, muss sie hier wie bei den vorher genannten Luxationen mit Hülfe des Schnittes erzwungen werden, und es ist bemerkenswerth, dass dadurch bei aseptischer Behandlung gute Resultate erlangt werden, obgleich der Talus einen Theil seiner Verbindungen und Ernährungswege eingebüsst hat.

7. Der Fuss.

A. *Fractur der Fusswurzelknochen.*

a) Fractur des Talus.

Bei forcirten Bewegungen, wie sie zur Luxation in der Fusswurzel führen, kommen auch Infractionen, Absprengungen und Fracturen des Talus vor. Ohne begleitende Luxation kommt es durch Fall auf die Füsse zuweilen zur Compression und Fractur des Talus. Die Erscheinungen sind die einer schweren Distorsion und die Diagnose bleibt deshalb unsicher. Therapie nach allgemeinen Regeln.

b) Fractur des Calcaneus.

Ein Rissbruch kommt vor am Fersenhöcker, welcher durch plötzlichen Zug der Wadenmuskulatur abgerissen werden kann. Das Bruchstück wird durch die Muskeln nach oben dislocirt. Es kann bei flectirtem Knie reponirt und durch Annageln fixirt werden.

Der Compressionsbruch des Calcaneus entsteht durch Fall auf die Füsse. Die Zertrümmerung des Knochens erfolgt durch den Talus, welcher keilförmig den Calcaneus auseinander treibt. Die in der Regel zahlreichen Bruchstücke bewirken in ihrer dislocirten Stellung eine Verbreiterung des Knochens unterhalb der normalen Knöchelgegend. So kann ein traumatischer Plattfuss entstehen, welcher schwer zu heilen ist.

Fractur des Sustentaculum sehr selten und nur unsicher zu diagnosticiren, entsteht durch forcirte Adduction des Fusses und erzeugt eine Valgusstellung; dazu localisirter Bruchschmerz.

c. Fractur der übrigen Knochen.

Die Fractur der übrigen Fusswurzelknochen enorm selten; die der Metatarsi und der Phalangen ist ohne grosse practische Bedeutung, meist leicht zu diagnosticiren und einfach zu behandeln.

B. Luxationen.

a. Luxation der Fusswurzelknochen ist eine sehr seltene Verletzung. Diagnose auf Grund der Palpation des dislocirten Knochens. Reposition durch directen Druck, eventuell mit dem Schnitt.

b. Luxation der Metatarsalknochen d. i. im sog. Lisfranc'schen Gelenk, kommt besonders in der Form vor, dass die Metatarsi auf den Fussrücken dislocirt sind. Reposition schwierig, eventuell an jedem Knochen einzeln vorzunehmen.

c. Luxation der Zehen.

Diese Verletzungen verhalten sich analog, wie die Luxation der Finger, sind übrigens natürlich viel seltener als diese. Durch forcirte Dorsalflexion kommt die Verrenkung der Phalanx nach oben zu Stande. Die Diagnose ist leicht und die Reposition durch Vorschieben der dorsal flectirten Phalanx zu bewerkstelligen.

Verlag von J. F. LEHMANN in MÜNCHEN.

Cursus der topographischen Anatomie

von **Dr. N. Rüdinger**, o. ö. Professor an der Universität München.

Dritte stark vermehrte Auflage.

Mit 85 zum Theil in Farben ausgeführten Abbildungen.

Preis broschirt Mk. **9**.—, gebunden Mk. **10**.—.

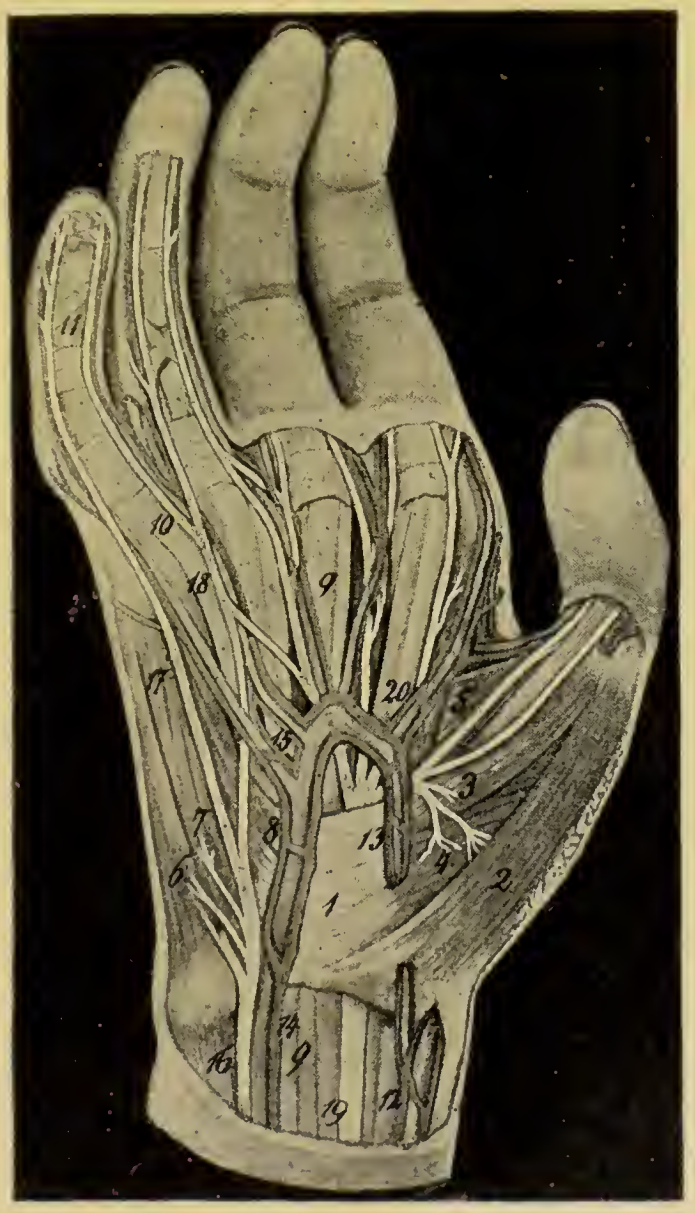

Das Original ist in 3 Farben ausgeführt.

Allg. medic. Centralzeitung, 1892, 9. März: Der Verfasser des vorliegenden Buches hat einem wirklichen Bedürfnis abgeholfen, indem er den Studirenden und Aerzten ein aus der Praxis des Unterrichts hervorgegangenes Werk darbietet, das in verhältnissmässig kurzem Raum alles Wesentliche klar und anschaulich zusammenfasst. Einen besonderen Schmuck des Buches bilden die zahlreichen, in moderner Manier und zum Theil farbig ausgeführten Abbildungen. Wir können das Werk allen Interessenten nicht dringend genug empfehlen.

Anatomie.

Arbeiten aus dem anatomischen Institute zu München. Herausgegeben von K. v. Kupffer und N. Rüdinger. gr. 8°.

Heft 1: Utschneider, A., Lendennerven der Affen und der Menschen. 32 Seiten. Mit 1 Tafel. 1892. M. 1.—.

Heft 2: Tettenhammer, Ueber das Vorkommen offener Schlundspalten bei einem menschlichen Embryo. 34 S. Mit 12 Abbildungen. 1892. M. 1.—.

Heft 3: Höfer, W., Vergleichende anatomische Studien über die Nerven des Armes und der Hand beim Menschen und bei dem Affen. 106 S. Mit 6 Tafeln. 1892. M. 4.—.

Heft 4: Kupffer, K. v., Ueber die Entwickelung von Milz und Pankreas. 17 S. Mit 7 Abbildungen. 1892. M. 1.—.

Heft 5: Kupffer, K. v., Ueber das Pankreas bei Ammocoetes. 24 S. Mit 7 Abbildungen. 1893. M. 1.—.

Boegle, K., Die Entstehung und Verhütung der Fussabnormitäten. 139 S. Mit 39 Abbildungen. 1893. Broschirt. M. 4—.

Kupffer, K. v., Studien zur vergleichenden Entwicklungsgeschichte des Kopfes der Kranioten. Lieferung 1. Entwicklung des Accipenser Sturio. Mit 10 lithographischen Tafeln. gr. 8°. 1893. Broschirt. M. 10.—.

Lieferung 2. Entwicklung des Kopfes von Ammocoetes Planeri. Mit 12. lithogr. Tafeln. gr. 8°. 1894. M. 10.—.

Das ganze Werk wird in zwanglosen Heften erscheinen; jährlich gelangen 1–2 Hefte zur Ausgabe. Jedes Heft bildet für sich ein abgeschlossenes Ganzes.

☞ **Abonnements nehme ich gerne entgegen.** ☜

Plessen, J. v. und **J. Rabinowicz**, Die Kopfnerven von Salamandra maculata im vorgerückten Embryonalstadium. Mit 4 colorirten Tafeln. 4°. 1891. Broch. M. 5.—.

Schäffer, O., Untersuchungen über die normale Entwicklung der Dimensionsverhältnisse des fötalen Menschenschädels mit besonderer Berücksichtigung des Schädelgrundes und seiner Gruben. Mit 50 Abbildungen und Tafeln. 4°. 1893. Broschirt. M. 7.—.

Schmitt, D. A., Die Fascienscheiden und ihre Beziehungen zu Senkungsabscessen. 122 S. 8°. 2 Tafeln. M. 4.—.

Die typischen Operationen und ihre Uebungen an der Leiche.

Kompendium der chirurgischen Operationslehre.

Dritte erweiterte Auflage.

Von

Ober-Stabsarzt Dr. E. Rotter.

388 Seiten.
Mit 110 Illustrationen.
Elegant gebd. *M.* 8.—

Die dritte vorzüglich ausgestattete Ausgabe enthält alle neueren Errungenschaften der operativen Technik. Dieselben sind durch ausgezeichnete Illustrationen erläutert und bieten reichen Stoff der Belehrung. Die gesamte Fachpresse hat mit seltener Uebereinstimmung die Vorzüge dieses Werkes anerkannt.

Die **Berliner klinische Wochenschrift** sagt: »Verfasser hat es verstanden, mit aller Umsicht den praktischen Verhältnissen Rechnung zu tragen und in seinem Handbuch präcise Darstellung mit Vollständigkeit des Inhaltes in so glücklicher Weise zu verbinden. Weit entfernt vom trocknen Stil so manchen Nachschlagebuches, regt es durch die flotte und anziehende Sprache, in der es abgefasst, zur Lektüre an, dabei durch treffliche Abbildungen, mit denen nicht gekargt ist, in übersichtlicher Weise den Text illustrirend. Als leitender Grundsatz für die Besprechung der einzelnen Operationen ist festgehalten, dass zuerst das Operationsgebiet unter Berücksichtigung von Inspektion und Palpation dem geistigen Auge klargelegt sein muss, ehe das Messer seinen Weg geht. Den neueren Operationen ist vollauf Rechnung getragen, so dass auch in dieser Beziehung der Arzt in der Praxis wie im Felde befriedigt sein wird.«

Rotter, typische Operationen.

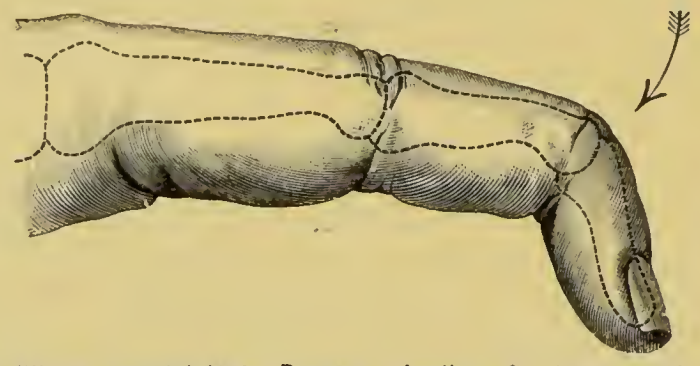

Die Wiener medicinische Presse schreibt: So knapp auch der Text gehalten ist — das Werk zählt nur 388 Seiten — bildet das handliche, sehr gefällig ausgestattete Büchlein nicht nur eine recht vollkommene Operationslehre, sondern nennt und illustrirt auch die für den Arzt unentbehrlichsten chirurgischen Instrumente.

Dem Praktiker, dem Feldarzte und dem Studirenden, die Rotter's Buch liebgewonnen haben, wird es auch späterhin, bei Operationen am Lebenden, ein ungern entbehrtes Vademecum sein. Möge es viele Leser und Freunde finden! *B.*

Arbeiten aus der chirurgischen Poliklinik zu München. Herausgegeben von Ferd. Klaussner. (Münchener medicinische Abhandlungen VIII. Reihe). gr. 8°.

Heft 1: Veith Dr. Jul., Beiträge zur Casuistik der traumatischen Trommelfellrupturen. 1892. 23 S. *M.* 1.—

Heft 2: Büller Dr. J., Bacteriologische und klinische Beobachtungen über Natrium chloroborosum als Antisepticum. 1892. 49 S. *M.* 1.—

Heft 3: Eisenreiter Dr. F., Ueber cavernöse Angiome am Halse. 1894. 28 S. *M.* 1.—

Heft 4: Reim Dr. H., Ueber doppelseitige Oberkiefertumoren und den Erfolg ihrer operativen Behandlung. 1894. 101 Seiten mit 4 Abbildungen *M.* 2.50

Heft 5: Giehrl Dr. J., Ueber Elephantiasis. 1894. 16 Seiten mit 1 Tafel *M.* 1.—

Annalen
der
Städtischen Allgemeinen Krankenhäuser
in München.

Im Verein mit den Aerzten dieser Anstalten herausgegeben von **Prof. Dr. von Ziemssen,**
Director des Städt. Allgem. Krankenhauses I/I.

Bd. VI. 1890-92. 477 Seiten mit 19 Abbildgn. Preis *M.* 10.—

Dieser Band erschien in wesentlich veränderter Form. Während früher die statistischen Tabellen den Hauptinhalt bildeten, enthält dieser Band vorzugsweise allgemein interessirende casuistische Beiträge und lehnt sich in seiner Einrichtung ganz an die Charité-Annalen an.

Chirurgie.

Arbeiten aus der chirurgischen Klinik zu München. Herausg. v. O. Angerer. (Münchener medicin. Abhandlungen III. Reihe).

Heft 1: Weidenmüller, O., Zur Behandlung local. tuberc. Affectionen mit Jodoform-Injection. 1891. 34 S. *M.* 1.—.

Heft 2: Port, K., Ueber die Wirkung des Tuberculinum Kochii bei Lupus. 1892. 41 S. mit 1 graph. Tafel *M.* 1.—.

Boegle, C., Die Entstehung und Verhütung der Fuss-Abnormitäten auf Grund einer neuen Auffassung des Baues und der Bewegung des normalen Fusses. 1893. *M.* 4.—.

Festschrift zum 25jährigen Professoren-Jubiläum v. W. Heineke. Mit Porträt. 1892. Broschirt *M.* 4.—, Leinwand *M.* 5.—.

Inhalt: Kiesselbach, Verwertbarkeit der Hörprüfungsmethoden bei der Beurtheilung der Schwerhörigkeit in Folge von Unfällen. — Kreeke, Massage und Mobilisirung bei Knochenbrüchen. — Mayer, Operative Behandlung der Diphtherie. — Schmid, Chirurgie der Nieren. — Koch, Traumatische Losschälung der Haut und der tieferliegenden Schichten. — Graser, Perityphlitis und deren Behandlung. — König, 41 Jahre lang im Wasser gelegene menschliche Leichen. — Herzog, Angeborene Diviationen der Fingerphalangen (Klinodactylie). — Hagen, Halbseitiger Naevus verucosus. — Schmid, Processus vermiformis mit einem Fremdkörper als Inhalt eines Bruchsackes.

Grünwald, Dr. L., Die Lehre von den Nasen-Eiterungen mit besonderer Rücksicht auf die Erkrankungen des Sieb- und Keilbeins und deren chirurgische Behandlung. 167 Seiten. Mit 5 Abbildungen. 1893. *M.* 4.50.

Halbeis, J., Die adenoïden Vegetationen des Nasenrachenraumes bei Kindern und Erwachsenen und ihre Behandlung. 53 S. Mit 1 Abbildung. 8°. 1892. *M.* 2.—.

Hoffa, Dr. Albert, Mittheilungen aus der chirurgisch-orthopädischen Privatklinik des Dr. A. Hoffa. Würzburg 1894. gr. 8°. 121 S. mit Abbildungen *M.* 3.—.

Lingenfelder, J., 70 Arthrectomien des Kniegelenks. 1892. Broschirt *M.* 2.—.

Rotter, Dr. E., Die Knöchelbrüche. 28 Seiten mit 2 Abbildgn. 1892. *M.* 1.—.

Seydel, Die erste Hilfe bei Unglücksfällen in den Bergen. Mit 6 Abbildungen. 12°. 1893. 2. Aufl. Cartonnirt *M.* —.50.

Pathologische Anatomie.

Arbeiten aus dem patholog. Institut in München. Herausg. von **Prof. Dr. O. Bollinger.** (Münchener medicinische Abhandlungen. I. Reihe.) 8°.

Heft 1: Die Kreuzotter, ihre Lebensweise, ihr Biss und ihre Verbreitung. 48 S. Mit 1 Karte und 4 Abbildungen. Von Dr. A. Banzer. 1891. M. 1.60.

Heft 2: Ueber Lebensdauer und Todesursachen bei den Biergewerben. Ein Beitrag zur Aetiologie der Herzerkrankungen. Von Dr. J. Sendtner. 26 S. 1891. M. 1.—.

Heft 3: Ueber Herzhypertrophie bei Schwangeren und Wöchnerinnen. Von Dr. Max Dreysel. 31 S. 1891. M. 1.—.

Heft 4: Ueber Gallensteinkrankheiter. — Ueber eine seltene Haargeschwulst im menschlichen Magen. Von Prof. Dr. O. Bollinger. 24 S. Mit 1 Abb. 1891. M. 1.—.

Heft 5: Ein Fall von Pero- und Amelie. Von Dr. E. Ibener. 28 S. Mit 4 Abbildungen. 1891. M. 1.—

Heft 6. Ein Beitrag zur Aetiologie der Pneumonie. Von Dr. Richard Saehs. 20 S. 1891. M. 1.—.

Heft 7: Ueber den Einfluss der Verdünnung und der künstlich erzeugten Disposition auf die Wirkung des inhalirten tuberculösen Giftes. 16. S. Mit 1 Tafel. Von D. A. Preyss. 1891. M. 1.—.

Heft 8: Zur Morphologie der Schilddrüse des Menschen. Von Dr. Karl Weibgen. 16 S. 1891. M. 1.—.

Heft 9: Ueber Beckenfrakturen. Von Dr. Georg Michaelis. 24 S. Mit 2 Abbildungen. 1891. M. 1.—.

Heft 10: Ueber das Vorkommen von Tuberkelbacillen ausserhalb des Körpers in Gefängnissen. Von Dr. A. Kustermann. 21 S. 8°. 1891. M. 1.—.

Heft 11: Münchens Tuberculosemortalität in den Jahren 1814 bis 1888. Von Dr. M. Weitemeyer. 20 S. 8°. 1892. M. 1.—.

Heft 12: Zur Kenntnis der Phosphor-Nekrose. 30 Seiten mit 2 Abbildungen. 8°. 1892. *M.* 1.—.

Heft 13: Ueber die vicariirende Hypertrophie der Leber bei Leberechinococcus. Von Dr. M. Dürig. 23 Seiten mit 1 Abbildung. 8°. 1892. *M.* 1.—.

Heft 14: Ueber Granuloma fungoides (Mykosis fungoides) der Haut. Von Dr. A. Völckers. 22 Seiten mit 2 Abbildungen. 1893 *M.* 1.—.

Heft 15: Ueber Complicationen bei der idiopathischen Herzvergrösserung. Von Dr. George Mohr. 35 Seiten. 1894. *M.* 1.—.

Heft 16: Ueber den Ursprung des Pigments in melanotischen Tumoren. Von Dr. Karl Joos. 44 Seiten mit 2 lithograph. Tafeln. 1894. *M.* 1.—.

Heft 17: Beitrag zur Aetiologie der Säuglingtuberkulose. Von Dr. Walter Kempner. 21 Seiten. 1894. *M.* 1.—.

Heft 18: Ueber Heterotopien im Rückenmark. Von Dr. Harduin Heiden. 26 Seiten. 1894. *M.* 1.—.

Heft 19: Zur Aetiologie der spontanen Hirnblutung im mittleren und jugendlichen Alter. Von Dr. O. Fleck 43 Seiten. 1894. *M.* 1.—.

Bauer, Jos. und **O. Bollinger**, Idiopathische Herzvergrösserungen. gr. 8°. 103 Seiten. Mit 2 lithographischen Tafeln. 1893. *M.* 5.—.

Herzog. Dr. W., Die Rückbildung des Nabels und der Nabelgefässe mit besonderer Berücksichtigung der Pathogenese der Nabelhernien. 40 Seiten mit 8 Tafeln. 8°. 1892. *M.* 6.—.

Huber, J. CH., Bibliographie der klinischen Helminthologie.

Heft 1: Echinococcus cysticus. *M.* 1.80.

Heft 2: Cysticercus cellulosae. Rud. *M.* 1.80.

Heft 3/4: Die Darmcestoden des Menschen. Geschichte und Litteratur der Taenien und Bothriocephalen. *M.* 3.60.

Heft 5/6: Ascaris, Oxyuris, Trichocephalus, Ankyloxomum. *M.* 3.60.

Heft 7/8: Dracunculus, Persarum Kämpfer, Filaria sanguinis hominis Levis und Trematoden. 1894. 68 Seiten. *M.* 3.60.

Prior, J., Das Koch'sche Heilverfahren gegen Tuberkulosis in seiner Einwirkung auf den gesammten Organismus und den Sitz der Erkrankung. 1891. 67 Seiten. *M.* 1.60.

Wegele, Dr. C., Die atonische Magenerweiterung und ihre Behandlung. 28 Seiten. 1894. *M.* 1.—.

Kinderheilkunde.

Arbeiten a. d. k. Universitätkinderklinik zu München von **Prof. Dr. H. v. Ranke**. (Münchener medicin. Abhandlungen. II. Reihe).

Heft 1: Ueber das Auswandern von Ascaris lumbricoides aus dem Darme. 19 Seiten mit 2 Abbildungen. Von Dr. G. Borger. 1891. M. 1.—.

Heft 2: Zwei Fälle von Leuchtgasvergiftung bei Kindern. Von Dr. Gottlieb Gnant. 15 Seiten. 1891. M. 1.—.

Heft 3: Zur Kenntnis der diphtheritischen Albuminurie und Nephritis auf Grund klinischer und pathologisch-anatomischer Beobachtungen. Von Dr. Josef Kuck. 20 S. 1891. M. 1.—.

Heft 4: Beitrag zur Statistik und Casuistik der Gehirntuberkel bei Kindern. Von Dr. Adolf Seidl. 1891. 39 S. M. 1.—.

Heft 5: Ein Fall von Aneurysma der Arteria basilaris bei einem siebenjährigen Knaben. Von Dr. Willibald Oppe. 1892. 16 Seiten mit 1 Tabelle. M. 1.—.

Heft 6: Zur Lebercirrhose im Kindesalter. Von Dr. Hermann Tödten. 45 Seiten. 1892. M. 1.—.

Heft 7: Periostale Aplasie mit Osteopsathyrosis unter dem Bilde der sogen. foetalen Rhachitis. gr. 8°. 46 Seiten. Mit 1 lith. Tafel. Von Dr. S. Müller. 1893. M. 1.—.

Heft 8: Ueber Herzvergrösserung bei Scharlach und Diphtherie-Nephritis. Von Dr. Franz Jaeger. 1893. 39 S. M. 1.—.

Heft 9: Ueber drei Fälle von generalisierter Vaccine. Von Dr. B. Dietter. 1893. 30 S. m. 1 lith. Tafel. M. 1.—.

Heft 10: Epidemiologische Beobachtungen aus München für den Zeitraum 1888 bis 1892. Von Dr. Michael Dreyfuss. 1894. 29 S. 3 lith. Tafeln. M. 1.—.

Geburtshülfe und Frauenkrankheiten.

Amann, Dr. J. A. jun., Ueber Neubildungen der Cervicalportion des Uterus. 92 Seiten mit 12 Tafeln. 1892. M. 6 —.

Arbeiten aus der kgl. Universität-Frauenklinik zu München. Herausgegeben von **Geheimrath Prof Dr. F. v Winckel.** (Münchener medicinische Abhandlungen IV. Reihe.) gr. 8°.

Heft 1: Ueber Descensus und Prolapsus uteri in ätiologischer, symptomatologischer und therapeutischer Beziehung. Von Dr. Paul Leverkühn. 35 Seiten. 1891. M. 1.—.

Heft 2: Die puerperalen Todesfälle der Münchener Frauenklinik 1887/91. (Casuistisch-statistische Beiträge.) Von Dr. Max Madlener. 1892. 60 Seiten mit 1 Tafel. *M.* 1.—.

Heft 3: Narkosen mit Chloroformium medicinale Pietet. Von Dr. O. Hohenemser. 1892 57 Seiten. *M.* 1.—.

Heft 4: Ueber mehreiige Graaf'sche Follikel beim Menschen. 1893. 18 Seiten mit 5 Abbildungen. Von Dr. R. Klien. *M.* 1.—.

Heft 5: Ueber Drillingsgeburten. Von Dr. Sigm. Mirabeau. 44 Seiten. 1894. *M.* 1.—.

Bibliothek medicinischer Klassiker. Herausgegeben von Medicinalrat Dr. J. Chr. Huber. Bd. 1.

Soranus von Ephesus.

Die Gynäkologie.

(Geburtshilfl. Frauen- und Kinderkrankheiten, Diätetik der Neugeborenen) übersetzt von Dr. H. Lüneburg. Kommentirt und mit Beilagen versehen von Dr. J. Ch. Huber. 160 Seiten Text. Preis *M.* 4.—.

Als weitere Bände sind in Aussicht genommen: Hippokrates, Celsus, Galenus u. a.

Geburtshülfliche Taschen-Phantome.

Von **Dr. K. Shibata.**

Mit einer Vorrede von **Professor Dr. Frz. von Winckel.**

16 Seiten Text. Mit 8 Text-Illustrationen, zwei in allen Gelenken beweglich. Früchten und einem Becken.

Dritte vielf. verm. Auflage. In Lwd. geb. *M.* 3.—.

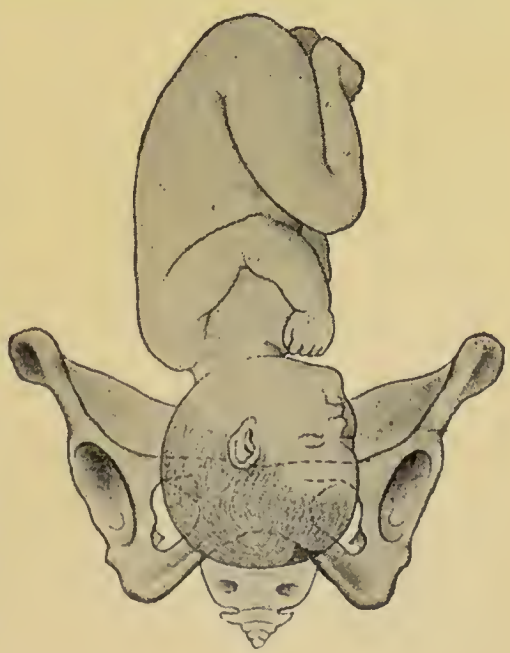

Vermittelst dieses genial construirten Phantoms können sämmtliche bei der Geburt vorkommenden Lagen gebildet werden. Es ist somit eine vorzügliche Ergänzung zu jedem Lehrbuche der Geburtshülfe.

Der enorme Absatz, den das hübsch ausgestattete Büchlein findet, beweist am besten den grossen praktischen Werth, den es für Aerzte und Studirende hat.

Lehmann's medic. Handatlanten

Band I.

Atlas und Compendium der Lehre vom Geburtsakt und der operativen Geburtshülfe

dargestellt
in 102 Tafeln in Leporelloart
von

Dr. O. Schäffer,

s. Z. Assistent an der kgl. Universitäts-Frauenklinik in München.

102 in zweifarbigem Druck ausgeführte Bilder.

Preis elegant gebunden
M. 5.—.

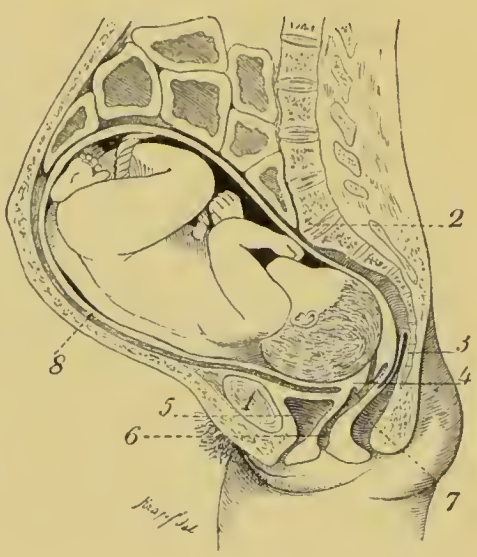

Urtheile der Presse.

Zeitschrift für ärztliche Landpraxis. Die Verlagshandlung beabsichtigt eine Reihe medicinischer Taschenatlanten erscheinen zu lassen, die das Gesamtgebiet der Medicin in klarer und übersichtlicher Weise zur Anschauung bringen soll. Das ist in der That in dem vorliegenden Werke für den Geburtsakt vollständig gelungen, dasselbe dürfte namentlich dem Anfänger in der Praxis ein willkommener Führer sein, der es ihm ermöglicht, sich mit einem Blick im gegebenen Falle rasch und gründlich zu orientiren, nicht nur bezüglich der Diagnose, sondern auch der einzuschlagenden Therapie. Bei näherer Durchsicht der sehr sorgfältig und verständlich ausgeführten Zeichnungen wird man es begreiflich finden, dass die erste Auflage bereits nach sechs Wochen vergriffen war. *S.*

Deutsche medicin. Wochenschrift 1893 No. 32. Der erste Theil dieser Serie stellt in 98 instruktiven Tafeln den Geburtsakt dar. Dem Studirenden und praktischen Arzte ist mit diesen Darstellungen eine grosse Erleichterung geschaffen. Er ist jeden Augenblick in der Lage sich in bester Weise zu orientiren. Die Zeichnungen sind mit sehr grosser Sorgfalt und verständnissvollem Eingehen in die complicirten Verhältnisse ausgeführt.

Wiener medicin. Wochenschrift 1893 No. 28. Die kurzen Bemerkungen zu jedem Bilde geben im Verein mit demselben eine der anschaulichsten Darstellungen des Geburtsaktes, die wir in der Fachliteratur kennen.

Band II:

Handatlas der Geburtshilfe.

II. Theil: **Anatomischer Atlas der geburtshilflichen Diagnostik und Therapie.** Mit 145 farbigen Abbildungen und 220 Seiten Text. Von **Dr. O Schäffer,** s. Z. Assistent an der kgl. Frauenklinik in München Preis *M.* 8.—.

Der Band enthält: Eine Darstellung eines jeden normalen und pathologischen Vorganges der Schwangerschaft und der Geburt, und zwar fast ausschliesslich Originalien und Zeichnungen nach anatomischen Präparaten.

Der beschreibende Text ist so gehalten, dass er dem studirenden **Anfänger** zunächst eine knappe, aber umfassende Uebersicht über das gesamte Gebiet der Geburtshilfe gibt, und zwar ist diese Uebersicht dadurch sehr erleichtert, dass die Anatomie zuerst eingehend dargestellt ist, aber unmittelbar an jedes Organ, jeden Organtheil, alle Veränderungen in Schwangerschaft, Geburt, Wochenbett angeschlossen, und so auf die klinischen Beobachtungen, auf Diagnose, Prognose, Therapie eingegangen wurde Stets wird ein Vorgang aus dem andern entwickelt! Hierdurch und durch zahlreich eingestreute vergleichende und Zahlen-Tabellen wird die mnemotechnische Uebersicht sehr erleichtert.

Für Examinanden ist das Buch desshalb brauchbar, weil auf Vollständigkeit ohne jeden Ballast eine ganz besondere Rücksicht verwandt wurde. Für Aerzte, weil die gesamte praktische Diagnostik und Therapie mit besonderer Berücksichtigung der Uebersichtlichkeit gegeben wurde, unter Hervorhebung der anatomischen Indicationsstellung; Abbildungen mehrerer anatomischer Präparate sind mit Rücksicht auf forense Benützung gegeben. Ausserdem enthält das Buch Kapitel über geburtshilfliche Receptur, Instrumentarium und Antiseptik.

Die einschlägige normale und pathologische Anatomie ist in einer Gruppe zusammengestellt einschliesslich der Pathologie der Becken, die Mikroskopie ist **erschöpfend** nach dem heutigen wissenschaftlichen Standpunkte ausgearbeitet.

Jede anatomische Beschreibung ist unmittelbar gefolgt durch die daran anschliessenden und daraus resultirenden physiologischen und klinischen Vorgänge. Der Band enthält somit nicht nur einen ausserordentlich reichhaltigen Atlas, sondern auch ein vollständiges Lehrbuch der Geburtshilfe.

Münchener medicin. Wochenschrift 1894 Nr 10. Ein Atlas von ganz hervorragender Schönheit der Bilder zu einem überraschend niedrigen Preise. Auswahl und Ausführung der meisten Abbildungen ist gleich anerkennenswerth, einzelne derselben sind geradezu mustergiltig schön. Man vergleiche z. B. mit diesem Atlas den bekannten von Auvard; ja selbst gegen frühere Publicationen des Lehmann'schen Verlags medicinischer Atlanten bedeutet das vorliegende Buch einen weiteren Fortschritt in der Wiedergabe farbiger Tafeln — Verfasser, Zeichner und Verleger haben sich um diesen Atlas in gleicher Weise verdient gemacht — und ein guter Atlas zu sein, ist ja die Hauptaufgabe des Buches.

Der Text bietet mehr als der Titel verspricht: er enthält — abgesehen von den geburtshilflichen Operationen — ein vollständiges Compendium der Geburtshilfe. Damit ist dem Praktiker und dem Studirenden Rechnung getragen, welche in dem Buche neben einem Bilderatlas auch das finden, was einer Wiedergabe durch Zeichnungen nicht bedarf. — — —

Das Werkchen wird wohl mehrere Auflagen erleben. Als Atlas betrachtet, dürfte das Buch an Schönheit und Brauchbarkeit alles übertreffen, was an Taschen-Atlanten überhaupt und zu so niedrigem Preise im besonderen geschaffen wurde. Gustav Klein - München.

Band III (kommt im Frühjahr 1895 zur Ausgabe):

Handatlas der Gynäkologie.

In ca. 150 farbigen Tafeln mit erklärendem Text.

Von **Dr. O. Schäffer**, s. Z. Assistent an der Frauenklinik in München. Preis *M.* 8.

Der Text zu diesem Atlas schliesst sich ganz an Band II an und bietet ein vollständiges Compendium der Gynäkologie.

Band IV:

Atlas der Krankheiten der Mundhöhle, des Rachens und der Nase.

In 69 meist farbigen Bildern mit erklärendem Text.

Von **Dr. L. Grünwald.**

Preis elegant gebunden *M.* 6.—.

Der Atlas beabsichtigt, eine Schule der semiostischen Diagnostik zu geben. Daher sind die Bilder derart bearbeitet, dass die einfache Schilderung der aus denselben ersichtlichen Befunde dem Beschauer die Möglichkeit einer Diagnose bieten soll. Dem entsprechend ist auch der Text nichts weiter, als die Verzeichnung dieser Befunde, ergänzt, wo nothwendig, durch anamnestische u. s. w. Daten. Wenn demnach die Bilder dem Praktiker bei der Diagnosenstellung behilflich sein können, lehrt anderseits der Text den Anfänger, wie er einen Befund zu erheben und zu deuten hat.

Von den Krankheiten der Mund- uud Rachenhöhle sind die praktisch wichtigen sämmtlich dargestellt, wobei noch eine Anzahl seltenerer Krankheiten nicht vergessen sind. Die Bilder stellen möglichst Typen der betreffenden Krankheiten im Anschluss an einzelne beobachtete Fälle dar.

Bei den rhinoskopischen Bildern wird ausserdem besonders die Schulung des hier so schwierigen Sehens in der Perspective berücksichtigt.

Münchener medicin. Wochenschrift 1894, Nr. 7. G. hat von der Lehmann'schen Verlagsbuchhandlung den Auftrag übernommen, einen Handatlas der Mund-, Rachen- und Nasen-Krankheiten herzustellen, welcher in knappester Form das für den Studirenden Wissenswertheste zur Darstellung bringen soll. Wie das vorliegende Büchelchen beweist, ist ihm dies in anerkennenswerther Weise gelungen. Die meist farbigen Bilder sind naturgetreu ausgeführt und geben dem Beschauer einen guten Begriff von den bezüglichen Erkrankungen. Für das richtige Verständnis sorgt eine jedem Falle beigefügte kurze Beschreibung. Mit der Auswahl der Bilder muss man sich durchaus einverstanden erklären, wenn mau bedenkt, welch' enge Grenzen dem Verfasser gesteckt waren. Die Farbe der Abbildungen lässt bei manchen die Beleuchtung mit Sonnenlicht oder wenigstens einem weissen künstlichen Lichte vermuthen, was besser besonders erwähnt worden wäre.

Der kleine Atlas verdient den Studirenden angelegentlichst empfohlen zu werden, zumal der Preis ein sehr mässiger ist. Er wird es ihnen erleichtern, die in Cursen und Polikliniken beim Lebenden gesehenen Bilder dauernd festzuhalten. Kilian-Freiburg.

Lehmann's medicin. Handatlanten.

Band V:

Atlas der Hautkrankheiten.

Mit 90 farbigen Tafeln und 17 schwarzen Abbildungen.

Herausgegeben von **Dr. Karl Kopp,**

Privatdocent an der Universität München.

Preis elegant gebunden *M.* 10.—.

Urtheile der Presse:

Allgemeine med. Centralzeitung Nr. 86. 1893.

Für keinen Zweig der Medicin ist die Nothwendigkeit bildlicher Darstellung im höheren Grade vorhanden, als für die Dermatologie. Bei der grossen Zahl von Dermatosen ist es ja unmöglich, dass der Studirende während seiner nur zu kurzen Lehrzeit jede einzelne Hautaffection auch nur einmal zu sehen bekommt, geschweige denn Gelegenheit hat, sich eingehend mit ihr vertraut zu machen. Nun ist es ja klar, dass Wortbeschreibungen von einer Hautaffection nur eine höchst unvollkommene Vorstellung vermitteln können, es muss vielmehr bildliche Anschauung und verbale Erläuterung zusammenwirken, um dem Studirenden die charakteristischen Eigenschaften der Affection vorzuführen. Aus diesem Grunde füllt ein billiger Atlas der Hautkrankheiten eine wesentliche Lücke der medicinischen Literatur aus. Von noch grösserer Wichtigkeit ist ein solches Buch vielleicht für den praktischen Arzt, der nur einen Theil der Affectionen der Haut während seiner Studienzeit durch eigene Anschauung kennen gelernt hat, und doch in der Lage sein muss, die seiner Behandlung zugeführten Hautleiden einigermassen richtig zu beurtheilen. Aus diesem Grunde gebührt dem Verfasser des vorliegenden Buches Anerkennung dafür, dass er sich der gewiss nicht geringen Mühe der Zusammenstellung des vorliegenden Atlas unterzogen hat; nicht minderen Dank hat sich die geehrte Verlagsbuchhandlung verdient, von der einerseits die Idee zur Herausgabe des Buches ausging, und die anderseits es verstand, durch den billigen Preis das Buch jedem Arzte zugänglich zu machen. Was die Ausführung der Tafeln anbetrifft, so genügt sie allen Anforderungen; dass manche Abbildungen etwas schematisch gehalten sind, ist unserer Ansicht nach kein Fehler, sondern erhöht vielmehr die Brauchbarkeit des Atlas als Lehrmittel, der hiemit allen Interessenten aufs Wärmste empfohlen sei.

Literarisches Centralblatt.

. . . . Besonderes Gewicht wurde neben bester Ausstattung auf einen staunenswerth billigen Preis gelegt, der nur bei sehr grosser Verbreitung die Herstellungskosten zahlen kann. Jedenfalls hat die Verlagsbuchhandlung keine Kosten gescheut, um das Beste zu bieten; der Erfolg wird auch nicht ausbleiben. Prof. Dr. Graser.

Lehmann's medic. Handtlanten.

Band VI:

Atlas der Geschlechtskrankheiten.

Mit 52 farbigen Tafeln, 4 schwarzen Abbildungen und 88 Seiten Text.

Herausgegeben von **Dr. Karl Kopp**, Privatdozent an der Universität München.

Preis elegant gebunden *M.* 7.—.

Der ärztliche Praktiker. Im Anschluss an den Atlas der Hautkrankheiten ist rasch der der Geschlechtskrankheiten von demselben Verfasser mit gleichen Vorzügen vollendet worden. 52 farbige und 4 schwarze Abbildungen bringen die charakteristischen Typen der syphilitischen Hauteffloreszenzen zur Darstellung, begleitet von einem kurzen beschreibenden Text. Nicht ohne triftigen Grund schickt der Autor den Abbildungen und deren Beschreibungen einen gedrängten Uebersichtsartikel über den gegenwärtigen Stand der Venereologie voraus. Denn gar manche Anschauungen haben sich durch die Forschung inzwischen geändert, manche sind bis auf den heutigen Tag noch streitig geblieben. Die beiden Atlanten bilden einen für die Differenzierung der oft frappant ähnlichen Bilder spezifischer Natur unentbehrlichen Rathgeber. *A. S.*

Zeitschrift für ärztliche Landpraxis 1894. Nr. 1. Im Anschluss an den Atlas der Hautkrankheiten (besprochen in der Dezembernummer 1893, S. 384) ist der vorliegende Atlas der Geschlechtskrankheiten erschienen. Auch dieser Band wird dem Praktiker äusserst willkommen sein, und in vollem Masse die Absicht des Verfassers erfüllen, eine zu jedem der zahlreichen Lehrbücher passende, jedermann zugängliche illustrative Ergänzung darzustellen und ein zweckmässiges Unterstützungsmittel für den Unterricht und das Privatstudium abzugeben.

Medico. Der vorliegende 6 Band der Lehmann'schen medizinischen Handatlanten, die wir bereits bei früherer Gelegenheit der Beachtung ärztlicher Kreise empfohlen haben, bringt eine Zusammenstellung von Chromotafeln aus dem Gebiete der venerischen Erkrankungen. Die Abbildungen sind im Allgemeinen recht gut gelungen und sehr instructiv; die wenigen Zeilen, die als Text den Bildern beigegeben sind, reichen vollkommen aus, da die Abbildungen selbst sprechen und weitläufigere Erklärungen überflüssig machen. Der Atlas bildet ein zweckmässiges Unterstützungsmittel für den Unterricht sowohl, wie für das Privatstudium und dürfte dem Arzte als Ergänzungswerk zum Lehrbuch der geschlechtlichen Krankheiten willkommen sein. Der Preis desselben beträgt *M.* 7.—.

Hygiene.

Arbeiten aus dem hygienischen Institute in München. Herausgegeben von **Geheimrat Prof. Dr. Max v. Pettenkofer**. Heft 4. (Münchener medicin. Abhandlungen V. Reihe.) gr. 8°.

Heft 1: Die Schwemmkanalisation in München. Von Max v. Pettenkofer. 16 Seiten, 1891. *M.* 1.—.

Heft 2: Die Fehlböden (Zwischendecken). Ihre hygienischen Nachtheile und deren Vermeidung. Von Dr. Heinzelmann. 36 Seiten. 1891. *M.* 1.—.

Heft 3: Acht Thesen gegen die Münchener Schwemmkanalisation. Besprochen von Max v. Pettenkofer. 22 Seiten. 1892. *M.* 1.—.

Heft 4: Ueber Cholera mit Berücksichtigung der jüngsten Choleraepidemie in Hamburg. Von Max v. Pettenkofer. 39 Seiten. 1892. *M.* 1.—.

Heft 5: Cholera-Explosionen und Trinkwasser von Max v. Pettenkofer. 26 S. Text u. 6 graph. Tafeln. *M.* 1.—.

Boucek, Dr. B., Die Cholera im Bodebrader Bezirke. Eine epidemiologische Studie. Mit 48 S. Text und 41 Plänen. *M.* 2.—.

Brendel, Dr. C., Der Alkohol ein Völkergift. Vortrag. gr. 8°. 1894. 24 Seiten. *M.* —.40.

Einleitung der Fäkalien Münchens in die Isar. Protokoll der Sitzung des erweiterten Obermedicinal-Ausschusses. 73 Seiten. 1892. gr. 8°. *M.* 1.20.

Emmerich, Prof. Dr., und **Tsuboi, Prof. Dr.**, Die Cholera asiatica eine durch die Cholerabacillen verursachte Nitritvergiftung. 1893. 8°. 29 Seiten. *M.* 1.—.

Gümpel, C. G., Ueber die natürliche Immunität gegen Cholera. Verhütung dieser, sowie ähnlicher Krankheiten durch einfache physiologische Mittel. 71 Seiten Text. *M.* 2.—.

Massregeln gegen die Cholera. *M.* —.20.

Prausnitz, Dr. W., Zur Einführung der Schwemmkanalisation in München. Offener Brief an Prof. Alex. Müller in Berlin. *M.* —.60.

Ripperger, A., Die Influenza. Ihre Geschichte, Epidemiologie, Aetiologie, Symptomatologie und Therapie, sowie ihre Complicationen und Nachkrankheiten. Mit 4 Tafeln. 1892. Broseh. *M.* 10.—.

Soxhlet, Ein verbessertes Verfahren der Milch-Sterilisirung. 24 Seiten. 1891. *M.* —.80.

Soxhlet, Die chemischen Unterschiede zwischen Kuh- und Frauenmilch und die Mittel zu ihrer Ausgleichung. 1893. *M.* —.60.

Weber, Dr. H., Ueber den Einfluss der klimatischen Boden- und gesellschaftlichen Verhältnisse auf das Vorkommen und den Verlauf der Lungentuberculose. *M.* —.60.

Grundzüge der Hygiene

Von **Dr. W. Prausnitz,** Professor an der Universität Graz.

Für Studirende an Universitäten und technischen Hochschulen, Aerzte, Architekten und Ingenieure.

Zweite erweiterte und vermehrte Auflage.

Mit 192 Original-Abbildungen. Preis broch. *M.* 7.—, geb. *M.* 8.—.

Das Vereinsblatt der pfälz. Aerzte, schreibt: Das neue Lehrbuch der Hygiene ist in seiner kurz gefassten, aber präcisen Darstellung vorwiegend geeignet zu einer raschen Orientirung über das Gesammtgebiet dieser jungen Wissenschaft. Die flotte, übersichtliche Darstellungsweise, Kürze und Klarheit, verbunden mit selbstständiger Verarbeitung und kritischer Würdigung der neueren Monographien und Arbeiten, Vermeidung alles unnöthigen Ballastes sind Vorzüge, die gerade in den Kreisen der praktischen Aerzte und Studenten, denen es ja zur Vertiefung des Studiums der Hygiene meist an Zeit gebricht, hoch geschätzt werden.

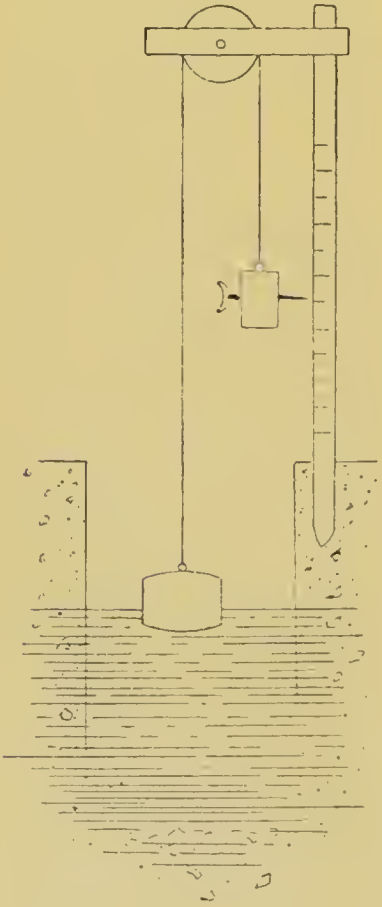

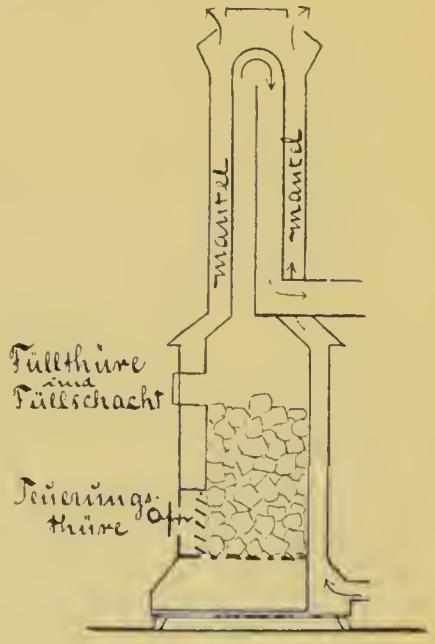

Psychiatrie und Nervenkrankheiten.

Bericht über die Verhandlungen des Vereins der deutschen Irrenärzte:

I. **Psychatrie und Seelsorge.** Mit Berücksichtigung des in der Konferenz des Verbandes deutscher evangelischer Irrenseelsorger von den Pastoren von Bodelschwingh, Hafner und Knodt vertretenen Standpunktes. Von Siemens-Lauenburg i. B. und Zinn senior in Eberswalde.

II. **Reform des Irrenwesens in Preussen** und des Verfahrens in Entmündigungssachen wegen Geisteskrankheiten. Von Zinn senior in Eberswalde und Pelmann in Bonn. 1893. 8°. 115 S. *M.* 2.—.

Grashey, H., Experimentelle Beiträge zur Lehre von der Blut-Circulation in der Schädel-Rückgratshöhle. 75 Seiten mit 35 Abbildungen. Fol. 1892. Broschirt *M.* 10 —.

Hoesslin. R. v., Ueber die Behandlung chronischer Rückenmarkskrankheiten und die Vortheile localer Kältereize bei denselben. 23 Seiten. 8°. 1892. *M.* 1.—.

Loewenfeld, L., Die objectiven Zeichen der Neurasthenie 53 S. 8°. 1892. *M.* 1.60.

Moebius, P. J., Ueber infantilen Kernschwund. 34 Seiten. 8°. 1892. *M.* 1.—.

Ringier, G., Erfolge des therapeutischen Hypnotismus in der Landpraxis. Mit einem Vorwort von Aug. Forel. gr. 8°. 216 Seiten. 1891. Broschirt *M.* 5.—, gebunden *M.* 6.—.

von Schrenk-Notzing, Ueber Suggestion und suggestive Zustände. 8°. 40 Seiten. 1893. *M.* 1.—.

Snell, O., Hexenprocesse und Geistesstörung. Psychiatrische Untersuchungen. 130 Seiten. 8°. 1891. Broschirt *M.* 4.—.

Strümpell, Ad., Ueber Wesen und Behandlung der tabes dorsalis. 22 Seiten. 8°. 1890. Broschirt *M.* —.60.

Berzelius und Liebig, Ihre Briefe von 1831—1845 mit erläuternden Einschaltungen und gleichzeitigen Briefen von Liebig und Wöhler sowie wissenschaftlichen Nachweisen herausgegeben mit Unterstützung der kgl. bayer. Akademie der Wissenschaften von Justus Carrière. Preis elegant gebunden 7 *M.*, broschirt *M.* 6.—.

Verlag von J. F. LEHMANN in MÜNCHEN.

— — Auflage 3000. — —

MÜNCHENER

MEDICINISCHE WOCHENSCHRIFT

(ÄRZTLICHES INTELLIGENZBLATT)

ORGAN FÜR AMTLICHE UND PRAKTISCHE ÄRZTE

Herausgegeben von

Dr. Bollinger, Dr. Gerhardt, Dr. v. Heineke, Dr. G. Merkel. Dr. Michel, Dr. H. v. Ranke, Dr. v. Schleiss, Dr. v. Winckel, Dr. v. Ziemssen. Redaction: **Dr. B. Spatz.**

Die Münchener medicinische Wochenschrift bietet, unterstützt durch hervorragende Mitarbeiter, eine vollständige Uebersicht über die Leistungen und Fortschritte der gesammten Medicin, sowie über alle die Interessen des ärztlichen Standes berührenden Fragen. Sie erreicht dies in erster Linie durch zahlreiche werthvolle **Originalarbeiten.**

Aus folgenden Kliniken bringt die M. M. W. Originalarbeiten: **Berlin**: Chirurg. Klinik. **Bonn**: Medic. Poliklinik. **Breslau**: Path.-anat. Institut. **Erlangen**: Medicin. Klinik, Chirurg. Klinik, Gynäkolog Klinik, Augenklinik, Medicin. Poliklinik, Physiolog. Institut, Pathолog.-anat. Institut. **Freiburg**: Medic. Klinik, Chirurg. Klinik, Gynäkolog. Klinik, Psychiatrische Klinik, Ophthalmolog. Klinik, Medicin. Poliklinik, Pathолog.-anat Institut, Hygien. Institut. **Giessen**: Medicin. Klinik, Chirurg. Klinik, Path.-anat. Institut. **Greifswald**: Chir. Klinik. **Halle a. d. S.**: Med. Klinik, Frauen-Klinik, Hygien. Institut. **Heidelberg**: Med. Klinik, Amb. Klinik für Kehlkopf-, Nasen- u. Rachenkrankh. **Jena**: Med. Klinik. **Königsberg**: Path.-an. Institut. **Leipzig**: Med. Klinik, Chirurg. Klinik. **München**: Med. Klinik, Chirur. Klinik, Frauenklinik, Augenklinik, Kinderklinik, Chir. Poliklinik, Padiatr. Poliklinik, Med.-klin. Institut, Histolog. Laboratorium, Pathолog. Institut, Hygien. Institut. **Strassburg**: Ophthalmolog. Klinik. **Tübingen**: Med. Klinik, Chir. Klinik. **Würzburg**: Med. Klinik. Chir. Klinik, Frauenklinik, Ophthalmolog. Klinik, Syphilido-Klinik, Otiatrische Poliklinik, Amb. für Nasen-, Rachen- und Kehlkopfkrankh., Path.-anat. Institut, Hygien. Institut, Pharmakolog. Institut. **Amsterdam**: Hygien. Institut. **Krakau**: Medicinische Klinik. **Zürich**: Medicinische Klinik. Psychiatrische Klinik.

Die Münchener medicin. Wochenschrift bringt ferner **Referate** und **Besprechungen** aller wichtigen Erscheinungen der medicinischen Literatur, sowie **Berichte** über die Verhandlungen der bedeutenderen ärztlichen Congresse und Vereine. Durch die Vollständigkeit und Promptheit ihrer Berichterstattung zeichnet sich die Münchener medicinische Wochenschrift vor allen anderen medicinischen Blättern aus.

Mittheilungen aus der Praxis, Feuilletons, therapeutische und tagesgeschichtliche Notizen, Universitäts- und Personal-Nachrichten, ärztliche Vacanzen etc. geben dem Inhalte der Münchener medicinischen Wochenschrift eine unübertroffene Vielseitigkeit.

Eine Gratis-Beilage zur Münchener medicinischen Wochenschrift bildet die „**Galerie hervorragender Aerzte und Naturforscher**"; bisher erschienen die Porträts von Koch, v. Nussbaum, Lister, v. Pettenkofer, Pasteur, v. Naegeli, v. Gudden, v. Scanzoni, v. Helmholtz, Virchow, v. Volkmann, v. Seitz, v. Brücke, v. Baer, Credé, Thiersch etc. etc.

Probenummern stehen gratis und franco zur Verfügung.

Preis pro Quartal M. 5.—.

Verlag von J. F. LEHMANN in MÜNCHEN.

Die typischen Operationen und ihre Uebungen an der Leiche.

Kompendium der chirurgischen Operationslehre.

Dritte erweiterte Auflage.

Von **Ober-Stabsarzt Dr. E. Rotter.**

388 Seiten. Mit 110 Illustrationen. Elegant gebd. Mk. 8 —.

Die **Münchener medic. Wochenschrift** schreibt: Nachdem erst vor relativ kurzer Zeit die 2. Auflage des Rotter'schen Buches hier besprochen wurde, liegt — der beste Beweis für die allgemeine Anerkennung der Vorzüge des Werkchens — schon die 3. Auflage vor. Die klare Anordnung des Stoffes, die kurze präcise Darstellung der verschiedenen Operationen, die sich sowohl von einer zu cursorischen Behandlung, als einem zu detaillirten, in Kleinigkeiten sich verlierenden Ausführen ferne hält, neben der topographischen Anatomie, den speciell bei dem Eingriff zu berücksichtigenden Momenten, doch genügend auf Modificationen, Indication, statistische Verhältnisse eingeht, und dadurch die Lectüre zu einer wesentlich interessanteren macht, lässt (wie die Aufnahme zeigt, das Werk nicht nur für den studirenden, an der Leiche übenden Arzt, sondern auch für den praktisch thätigen Collegen, speciell den Feldarzt ein treffliches Hülfsbuch sein. Die klaren hübschen Holzschnitte in anschaulicher Grösse und reicher Zahl eingefügt, erhöhen die Brauchbarkeit des Büchleins wesentlich; ebenso wird die Anführung einer Reihe anscheinend kleinerer Momente, Verbesserungen etc., wie z. B. für den Feldgebrauch angegeben wurden, sowie eine Reihe von Ratschlägen hierin competenter Autoritäten, speciell von Nussbaum's von vielen sehr geschätzt werden.

Referent zweifelt nicht, dass das Werkchen, dass die neuesten Operationen und operativen Modificationen völlig berücksichtigt und somit durchaus auf modernem Standpunkt steht, zu seinen bisherigen Freunden sich noch zahlreiche neue erwerben wird. Die hübsche Ausstattung macht das Buch auch äusserlich zu einem sehr handlichen. Ein ausführliches Autoren- und Sachregister ist nicht minder als Vorzug anzuerkennen. *Schreiber.*